

# Lesiones benignas del cuello y del cuerpo uterino

**Prof: Raimundo Capote Arce**  
**Profesor Auxiliar**

# SUMARIO

- **Histología del exo y endocérvix**
- **Causas que alteran la frontera epitelial**
- **Afecciones benignas del cérvix**

Ectopia. Ectropión. Pólipo. Otras.

Cervicitis aguda. Etiología, síntomas, diagnóstico y tratamiento.

- **Afecciones benignas del cuerpo uterino.**

Mioma uterino. Clasificación anatómo clínica, sintomatología, diagnóstico y tratamiento.

## **Bibliografía:**

Texto Prof. Rigol. Ginecología

Tratado de Ginecología. Tomo III. Botella Llusía

Ginecología quirúrgica. Te Linde Octava Edición

Conferencia anterior

## Grandes síndromes ginecológicos

### Preguntas

- Concepto de hipermenorrea y de polimenorrea
- Concepto de dismenorrea
- Tratamiento de la moniliasis

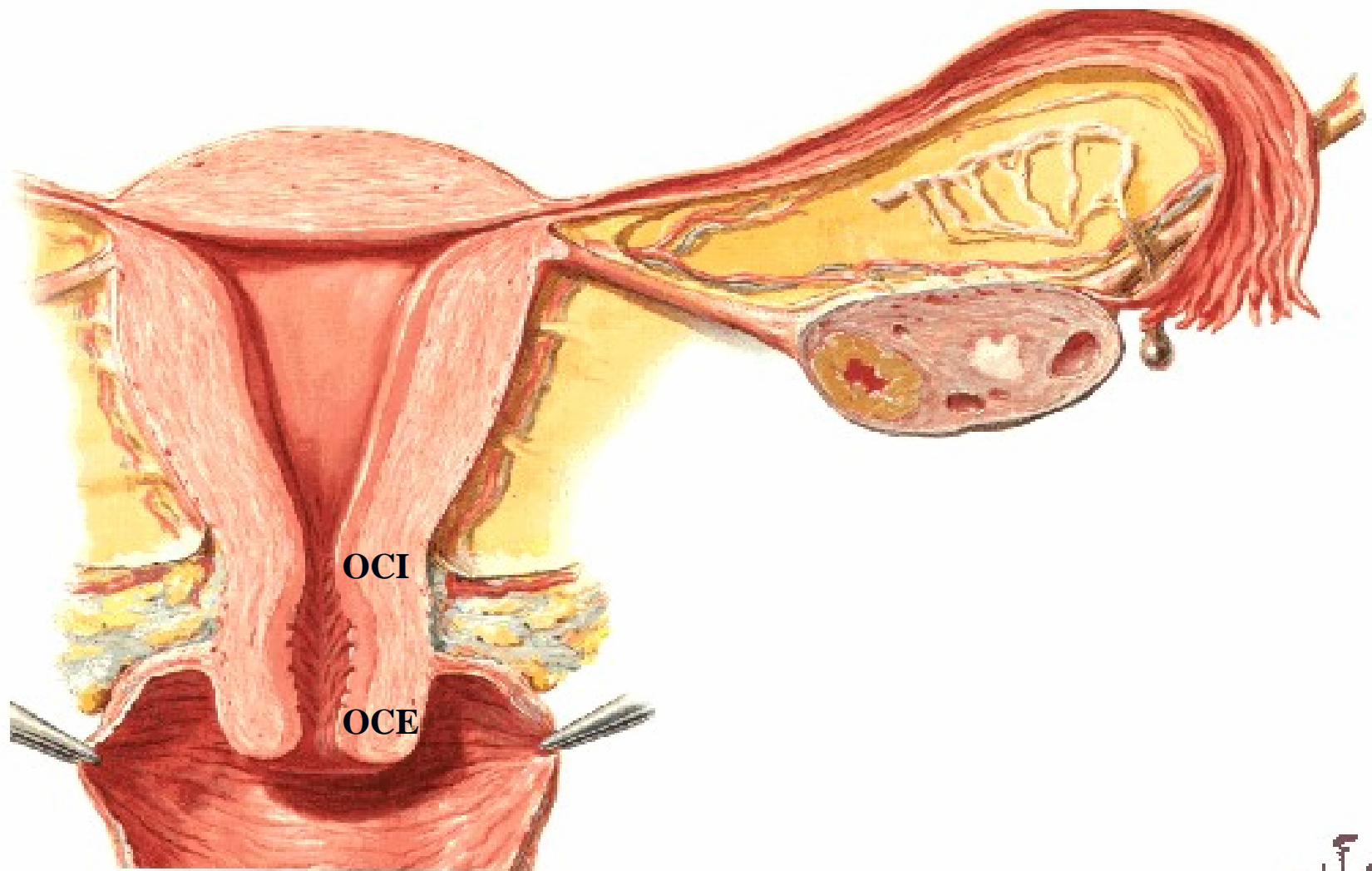
# Objetivos

- Recordar los elementos anátomo-histológicos del cérvix.
- Conocer algunas benignas del cuello y el cuerpo uterino más frecuentes.
- Reconocer la importancia de la profilaxis en las cervicitis.
- Prepararlos para comprender mejor las lesiones premalignas y malignas del cuello uterino

# Lesiones benignas del cuello uterino

# Uterus and Adnexa

## Frontal Section

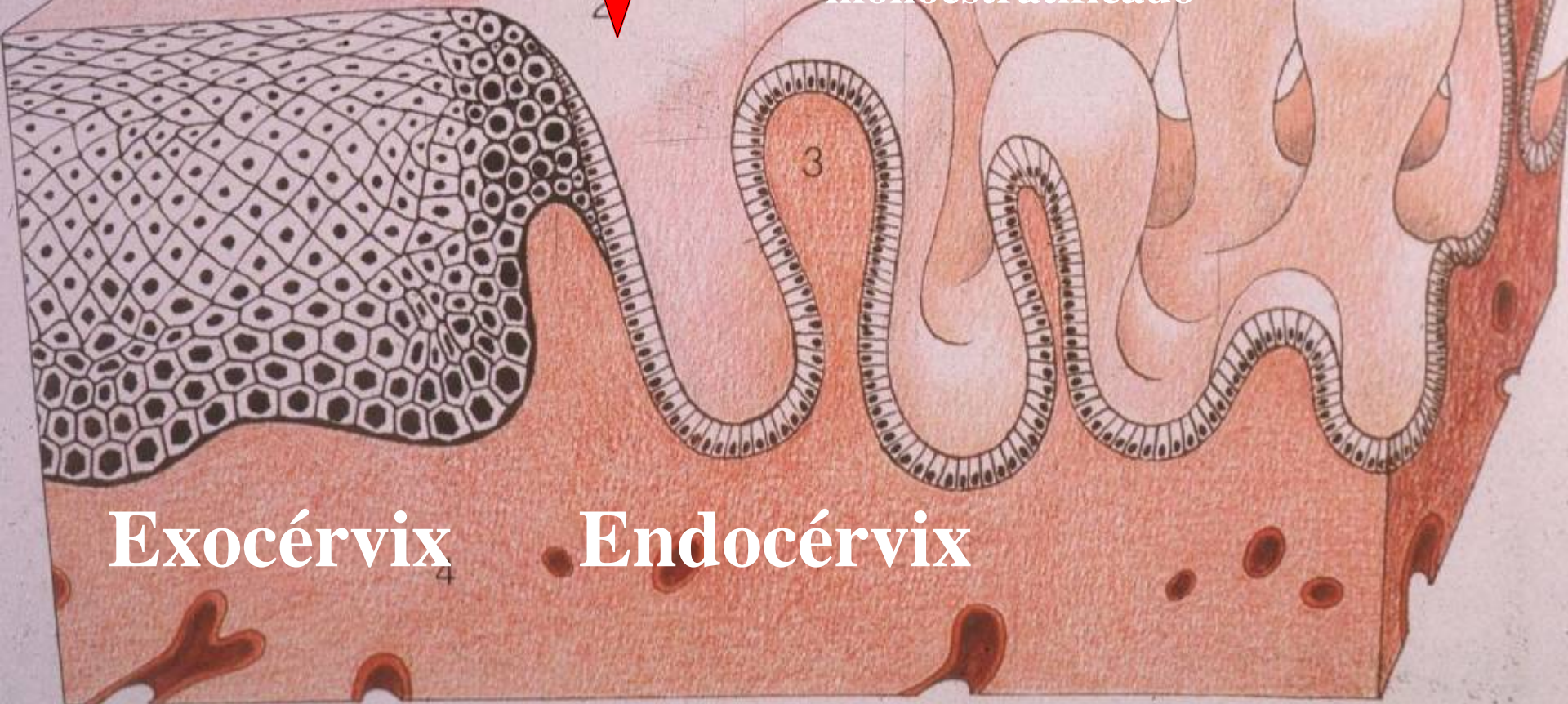


# Unión escamo columnar

*(frontera epitelial)*

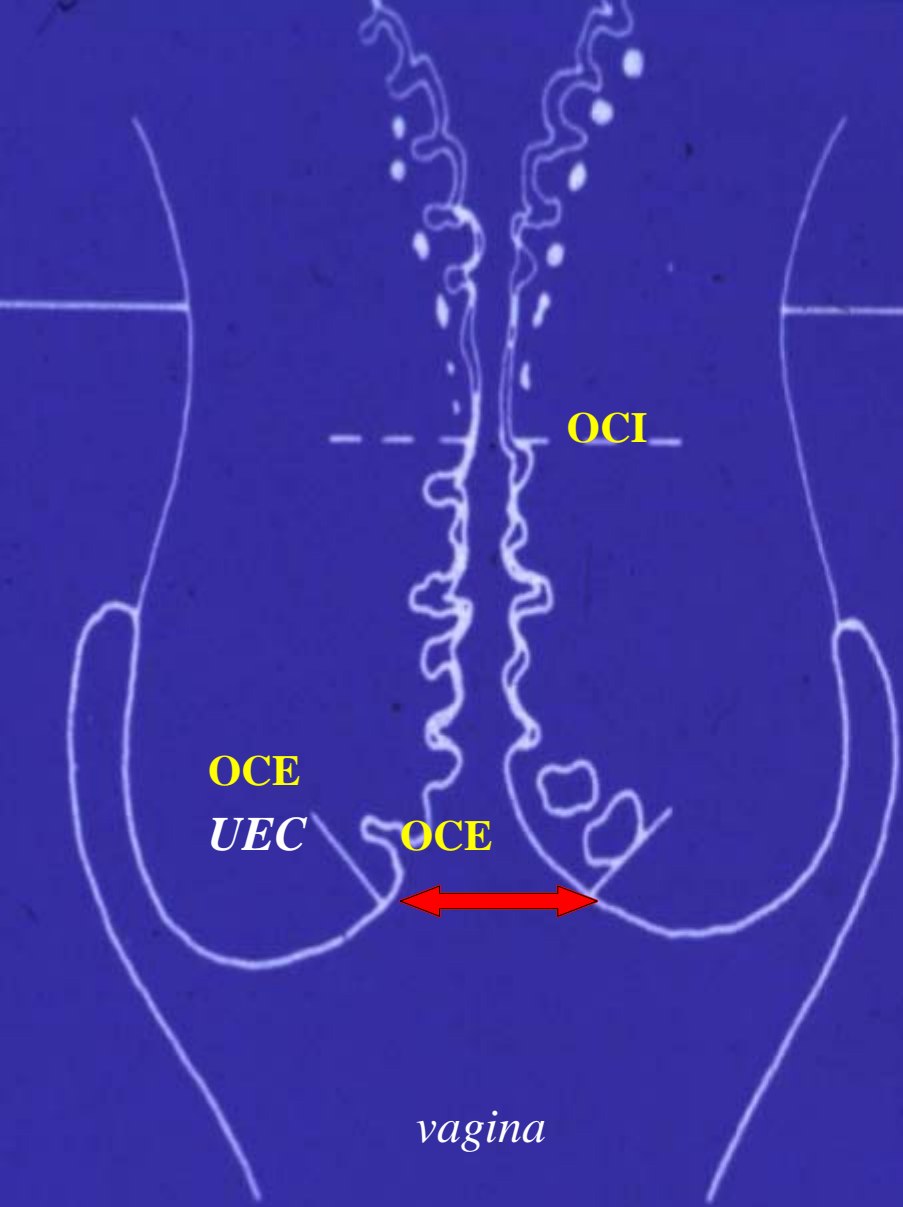
Epitelio  
pavimentoso  
estratificado

Epitelio cilíndrico  
monoestratificado

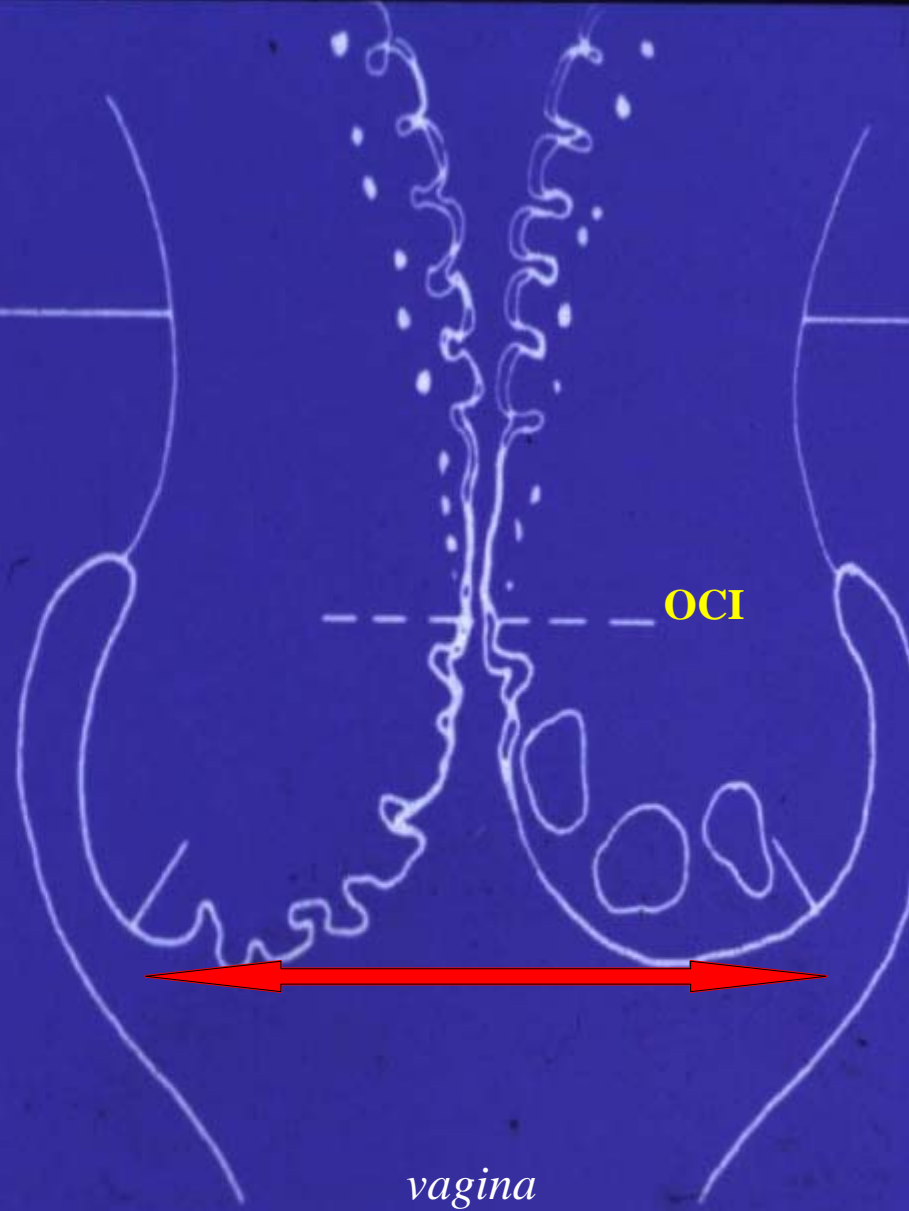


Exocérvix

Endocérvix



2

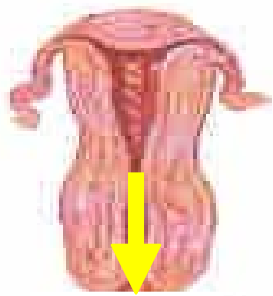


3

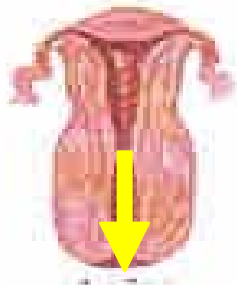


# Causas que alteran la frontera epitelial

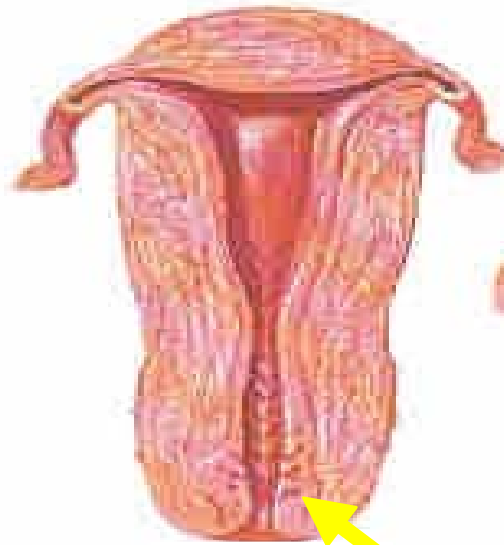
- **MOVIMIENTOS FISIOLÓGICOS**
- **CERVICITIS CRÓNICAS**
- **LESIONES TRAUMÁTICAS**



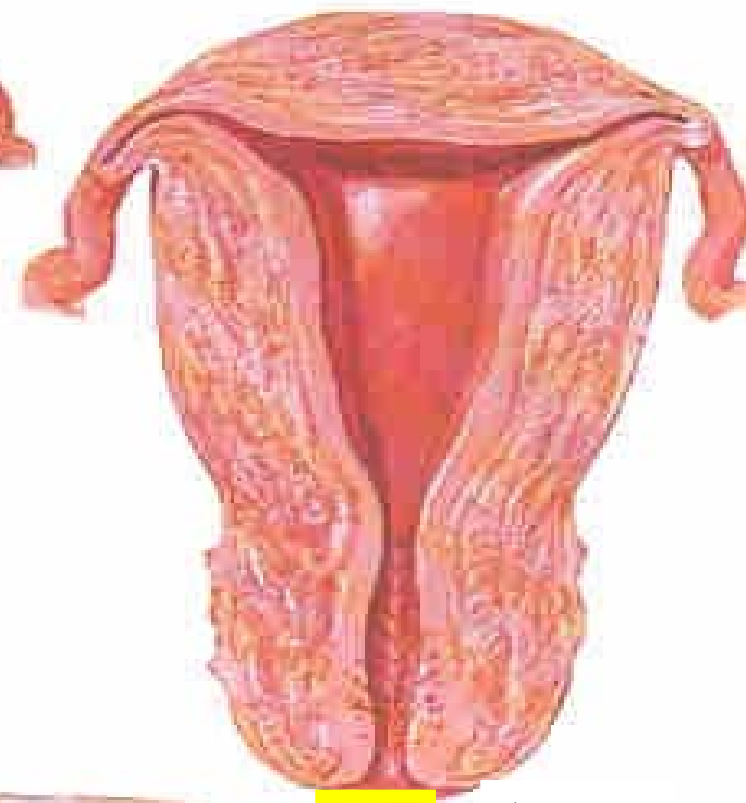**Recién nacida**



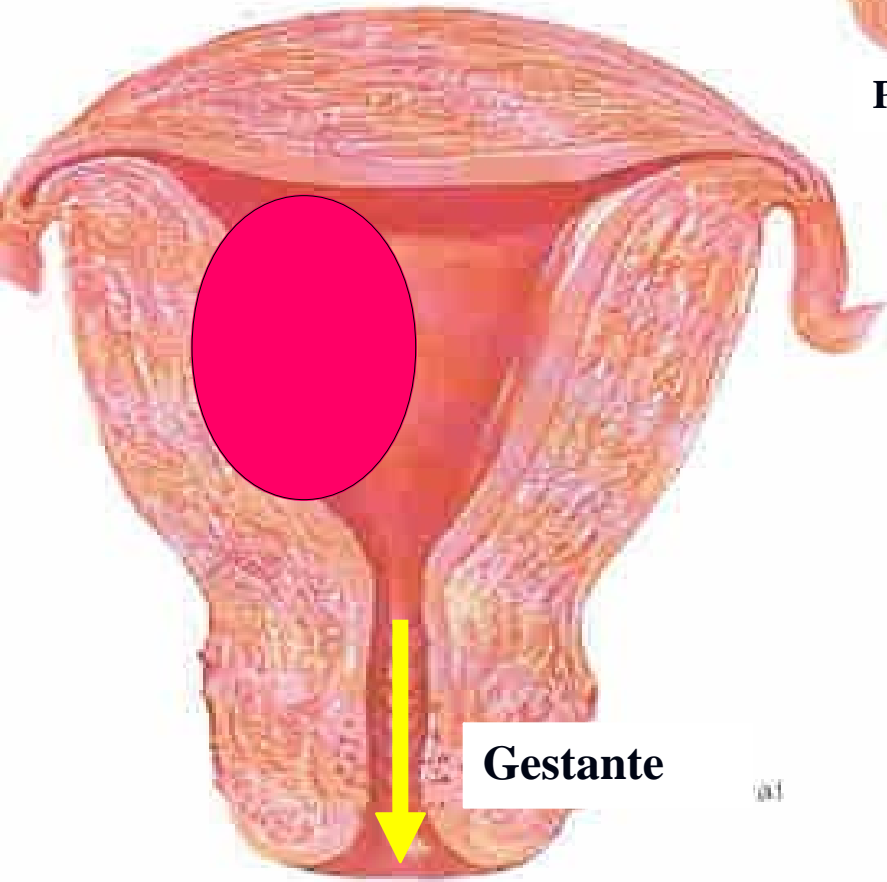**4 años**



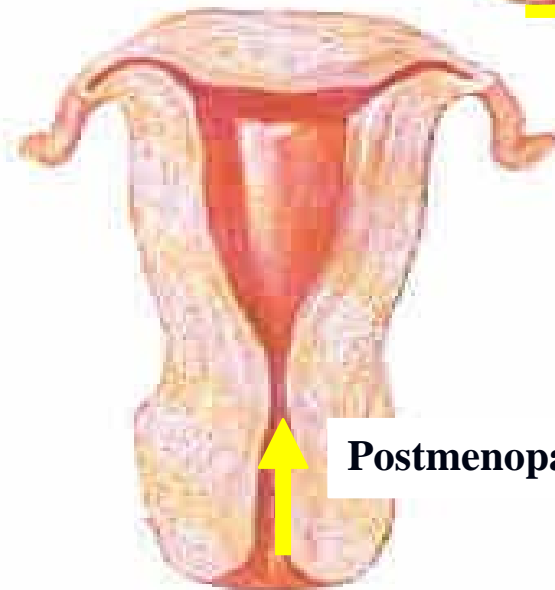
**Pubertad**



**Adulta**



**Gestante**



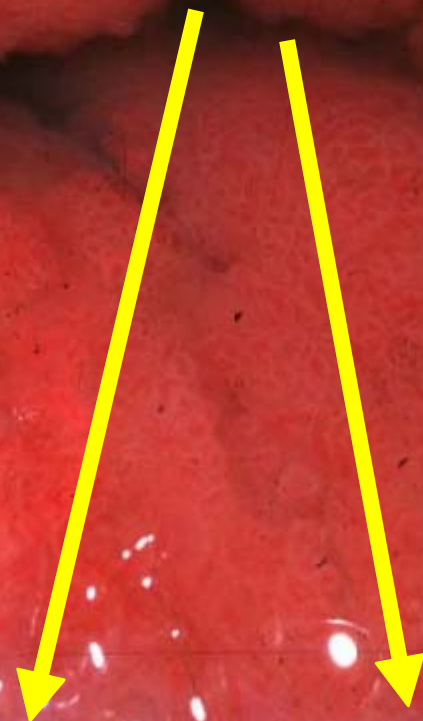**Postmenopausia**

# ECTOPIA Y ECTROPIÓN

**EPITELIO CILÍNDRICO EN EL  
EXOCÉRVIX.**

# Ectopia

Enrojecimiento periorificial, con un aspecto más brillante y húmedo que el resto del cérvix, que tiene un color rosado opaco.



**ECTOPIA**

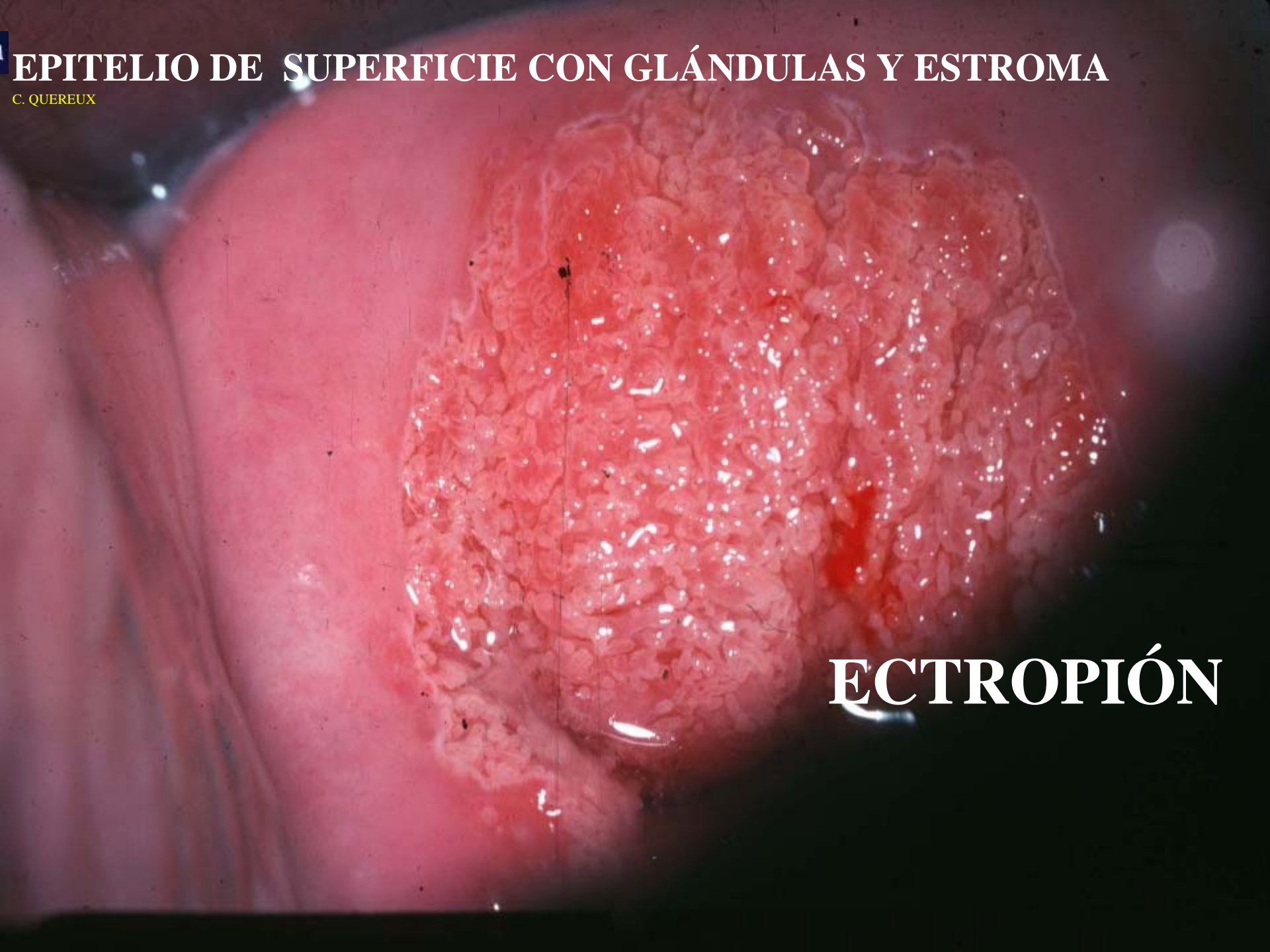**SOLO EL EPITELIO DE SUPERFICIE**

# Desgarro cervical y ectropión

Son lesiones que se producen muy frecuentemente en las comisuras laterales del cuello (a las 3 y 9 del reloj), aunque pueden tener otras localizaciones

**EPITELIO DE SUPERFICIE CON GLÁNDULAS Y ESTROMA**

C. QUEREUX




**ECTROPIÓN**

# Pólipo endocervical

**Hiperplasia focal de la mucosa endocervical que incluye estroma.**


**Puede ser sésil o pedunculada,  
único o múltiple**



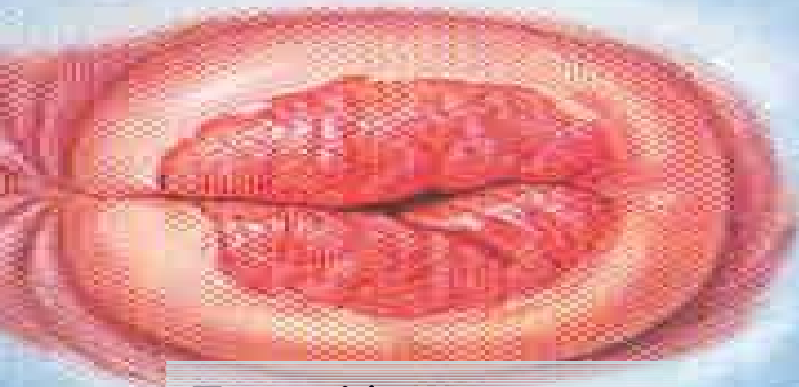


Desgarros longitudinales

## Desgarros



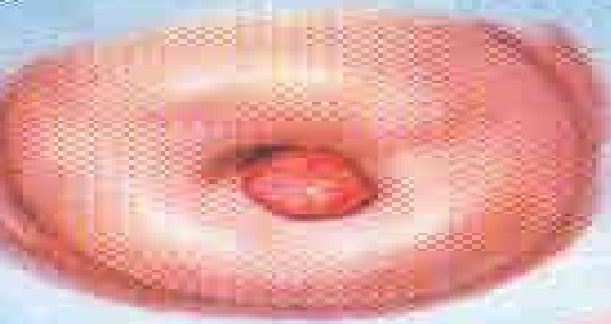
Desgarros con coágulos



Ectropión

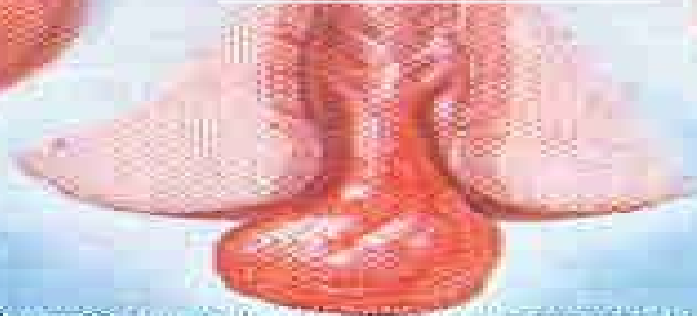

Sinequia

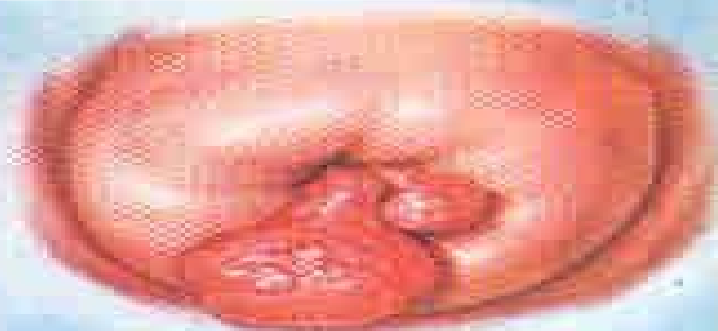


Pólipo pediculado

## Pólipos



Sección equina que muestra el origen endocervical de un pólipo



Pólipo sessilado

# PÓLIPO ENDOCERVICAL

## SINTOMATOLOGÍA

**SANGRAMIENTO  
POSCOITAL**

## TRATAMIENTO

**EXÉRESIS Y LEGRADO  
DEL SITIO DE  
INSERCIÓN**

# Estudio independiente

## Afecciones benignas del cérvix

- **Quistes de Naboth**
- **Sinequia de cuello**
- **Erosión**
- **Ulceras**

# CERVICITIS.

## Concepto

- **Lesión inflamatoria**
- **Producida por la acción de gérmenes**
- **Se asientan en lesiones de origen traumático, ectopias, ectropión u otras.**
- **Puede involucrar otros segmentos del aparato genital**

# CERVICITIS

## Etiología

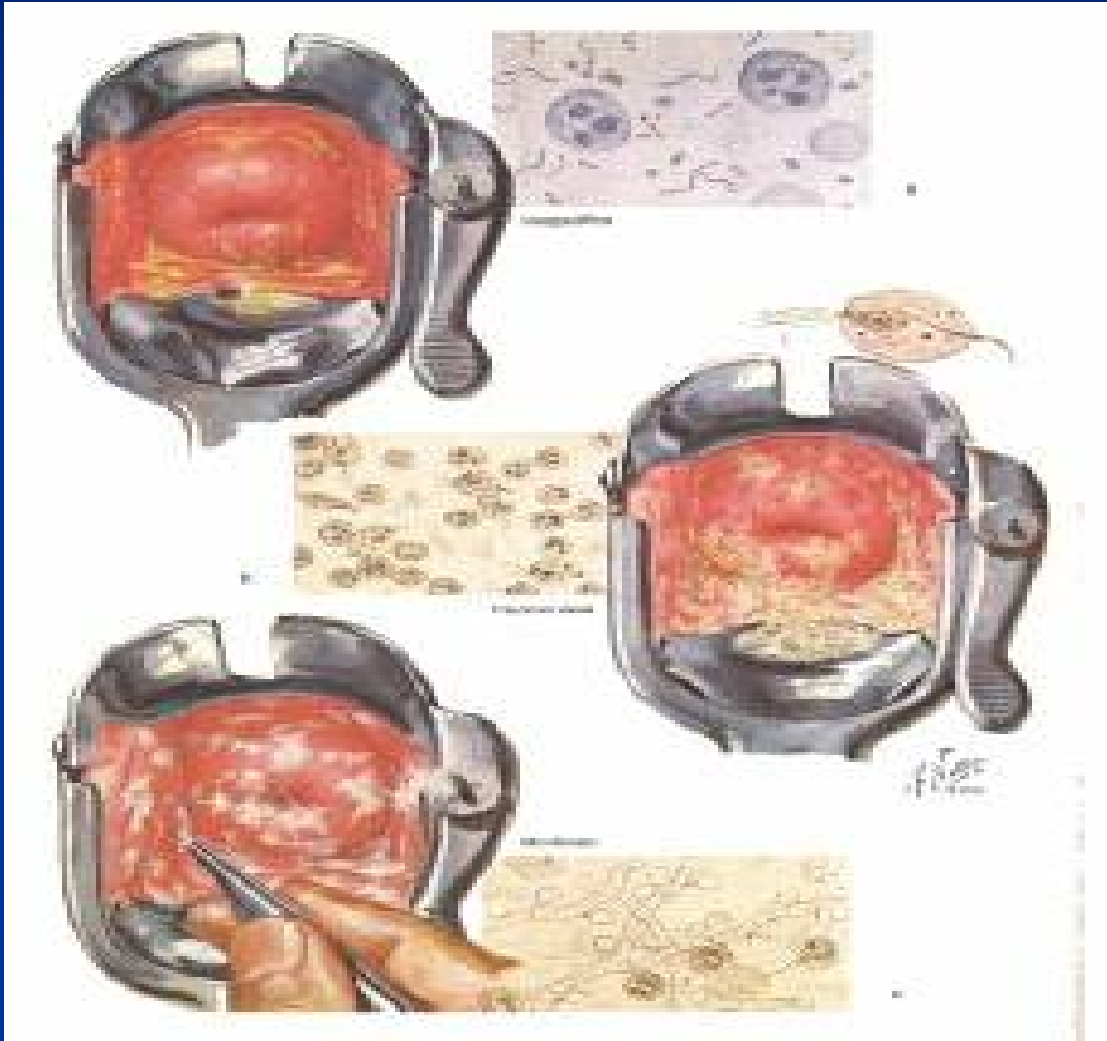
**INESPECÍFICAS:** Ectopias, ectropión, desgarros, pérdida del tapón mucoso.

**GONOCÓCCICAS:** Cérvix sano

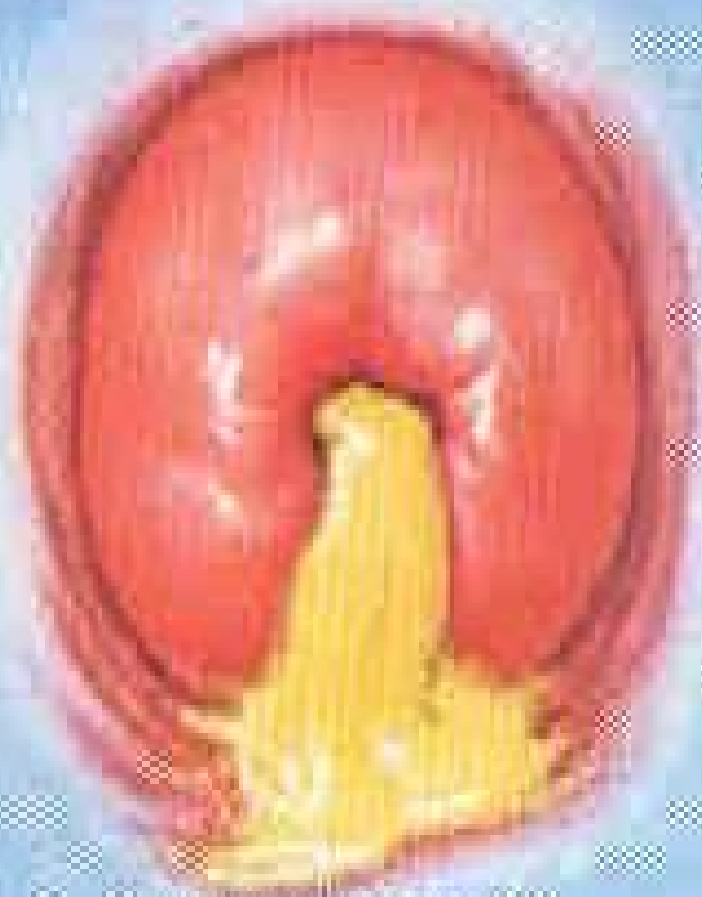**TUBERCULOSA:** Desde otras estructuras genitales

**VIRALES:** HSV II, citomegalovirus, VPH,  
Adenovirus

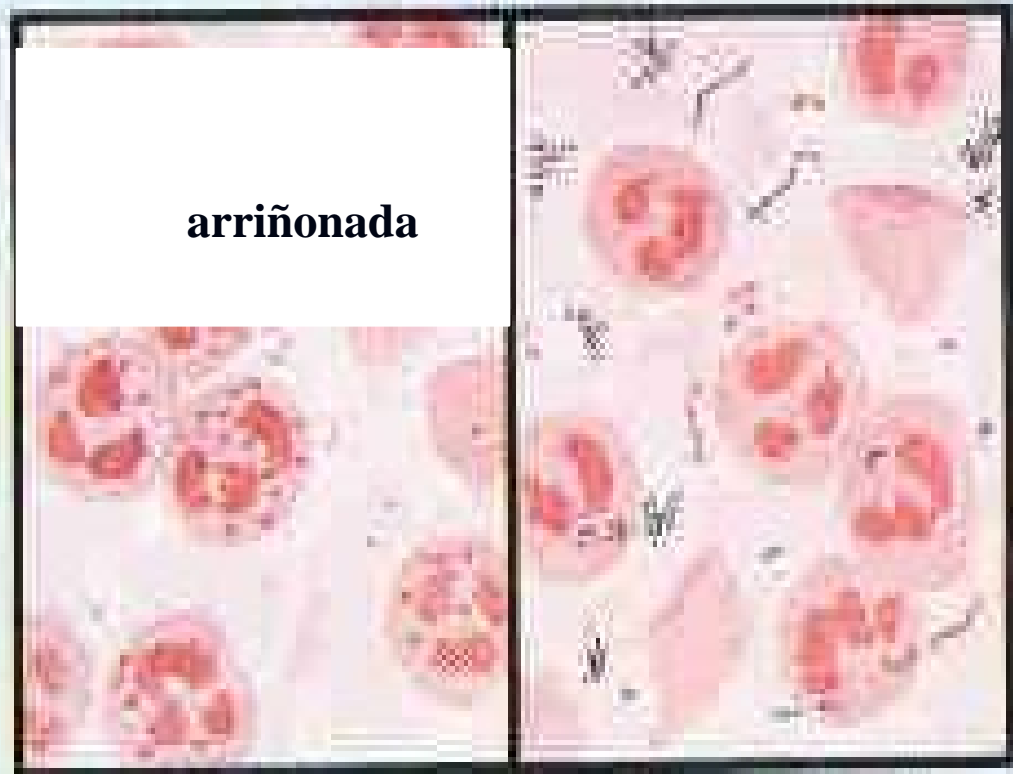
# Cervicitis



- Cervicitis:
  - a) inespecífica
  - b) tricomoniasis
  - c) moniliasis.



Aspecto de la vagina en  
un inflamación aguda



Señala  
tinción de Gram

Infección inespecífica  
(tinción de Gram)

**Leucorrea purulenta**

**Tinción de GRAM**

# SINTOMATOLOGÍA EN LA CERVICITIS

Leucorrea

Dolor pelviano

Sangramiento post coital

Dispareunia

Disuria