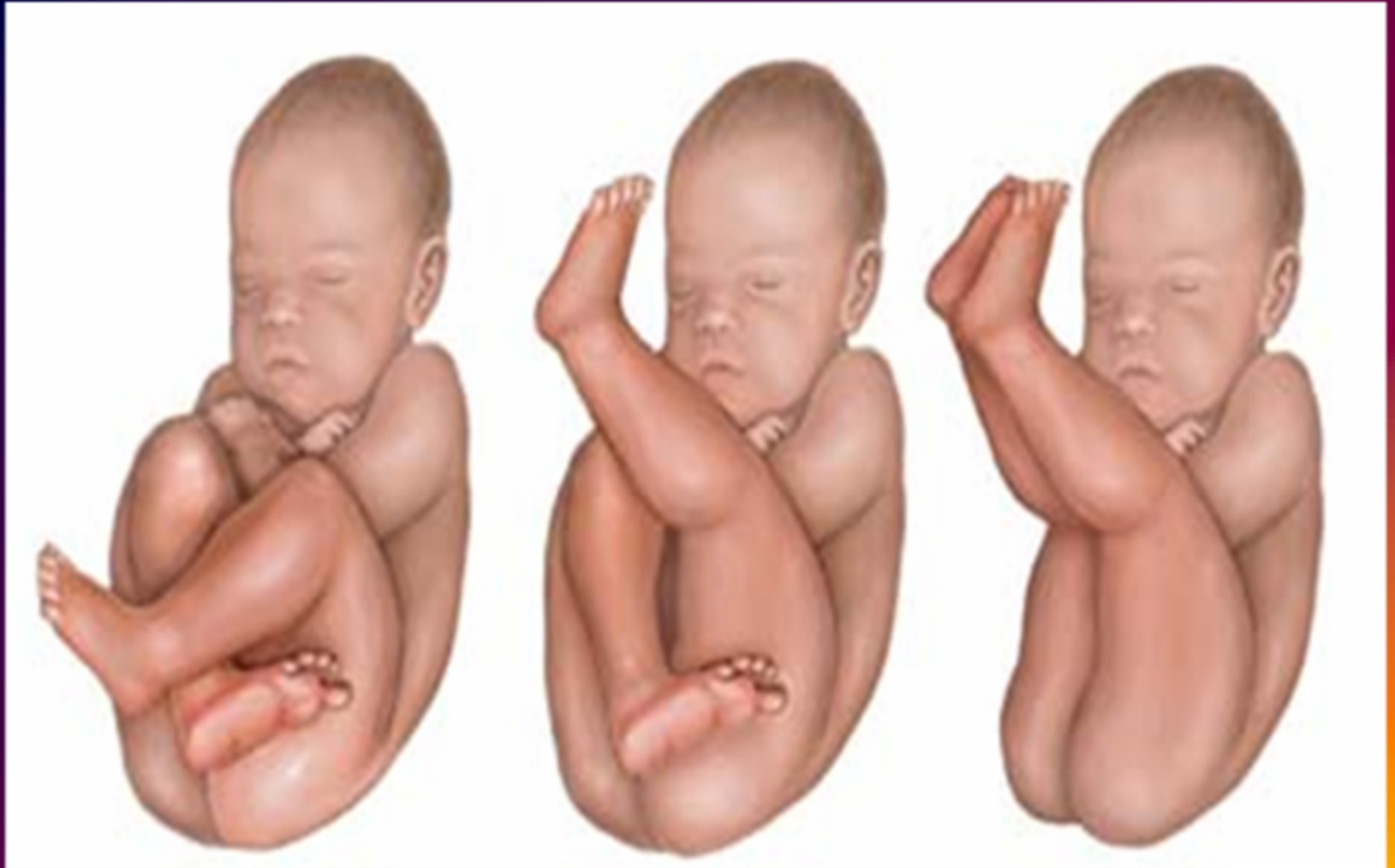
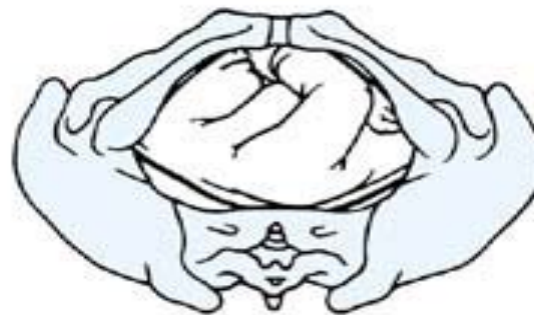
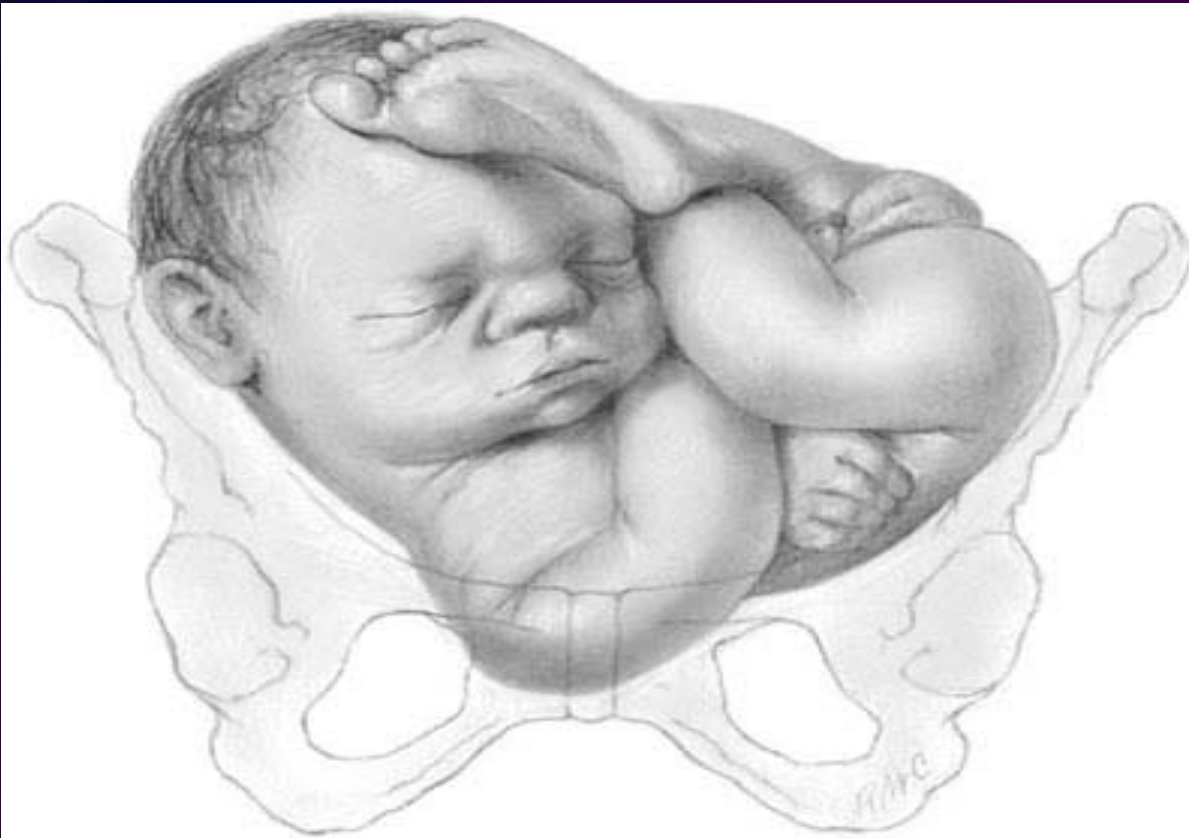PRESENTACIONES DE NALGAS

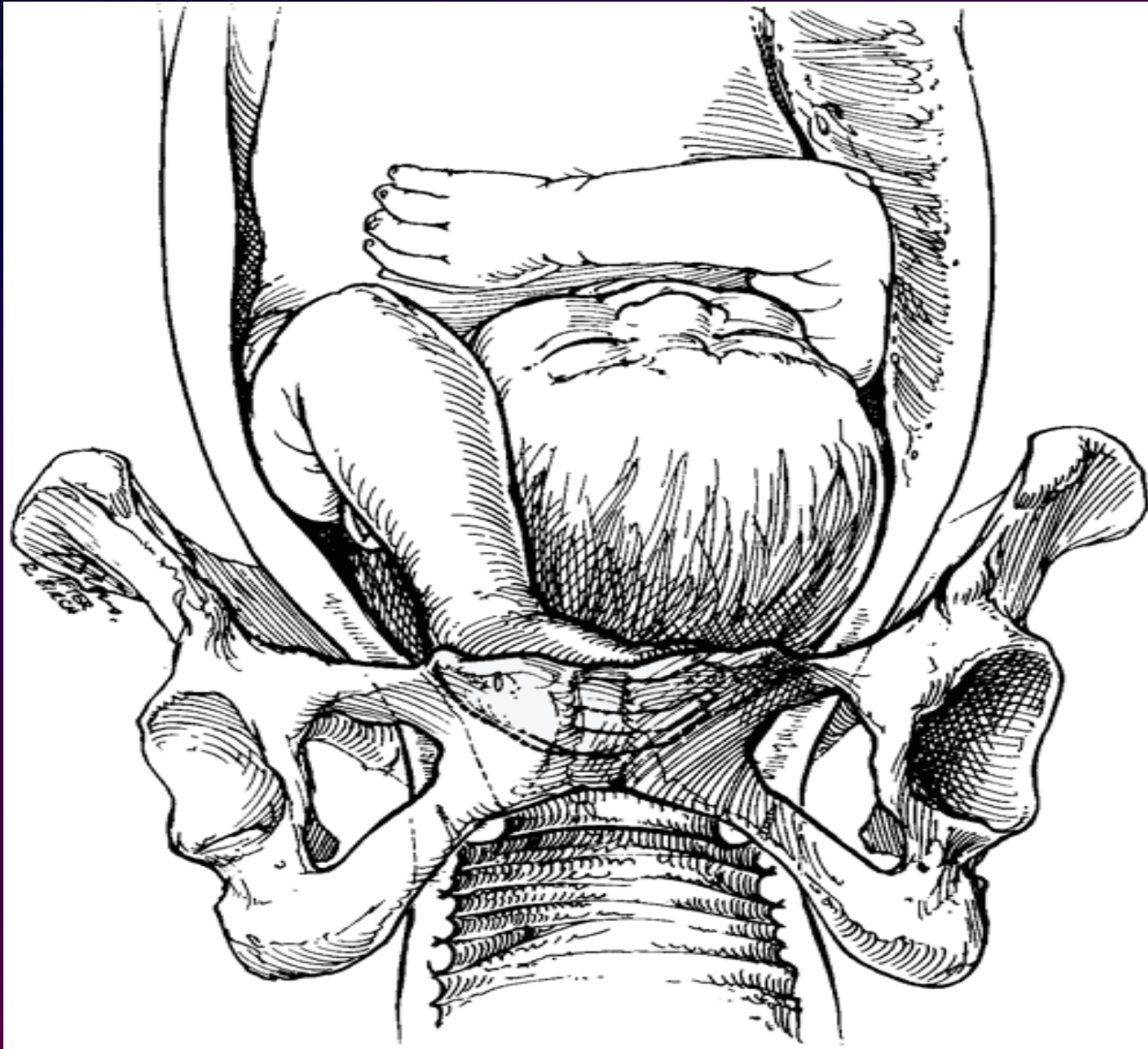




Copyright ©2006 by The McGraw-Hill Companies, Inc.
All rights reserved.

PRESENTACIONES COMPUESTAS

- **Cefálicas con manos o brazo. Son las mas comunes.**
- **Cefálicas con pies o Pelvianas con brazos. Son las menos comunes.**



Copyright ©2006 by The McGraw-Hill Companies, Inc.
All rights reserved.

LIMITES DE LA PELVIS

a) Posterior. Cara anterior del sacro y del cóccix.

b) Paredes Laterales y Anterior.

Superficie interna del isquion y pubis y una pequeña parte del ilion que desciende por debajo de la línea innominada.

PLANOS DE LA PELVIS.

Límites.

- a) **Anterior:** Borde superior de la sínfisis del pubis.
- b) **Lateral:** Líneas innominadas.
- c) **Posterior:** Promontorio: Borde antero-superior de la primera vértebra sacra.

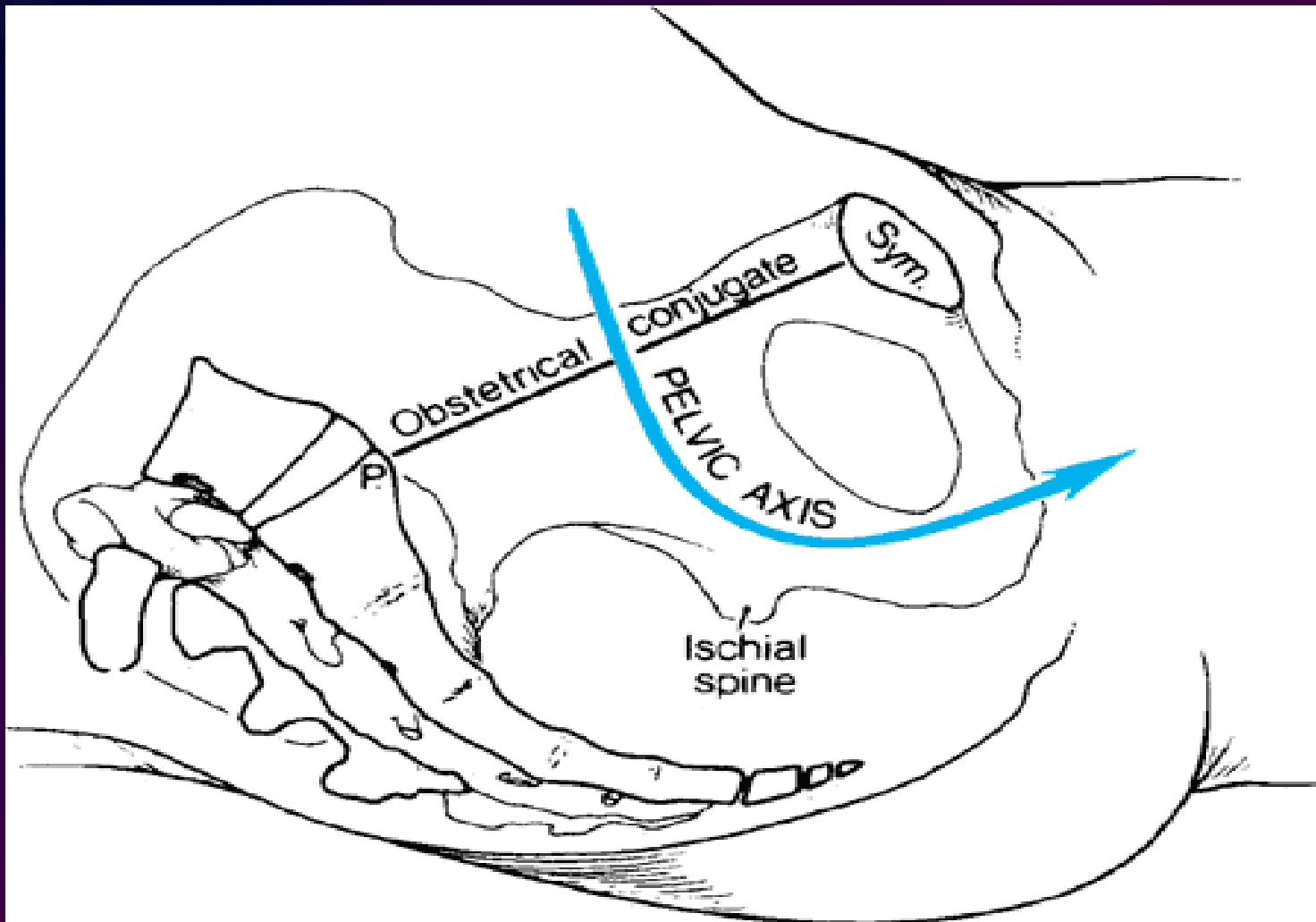
Diámetros.

Promonto-Suprapúbico ó Conjugado Anatómico:
11,5-12 cm.

Promonto-Retropúbico ó Conjugado Obstétrico:
11 cm.

Diámetro Transversal. **13 cm.**

Diámetros Oblicuos. **12,5 cm.**



Copyright ©2006 by The McGraw-Hill Companies, Inc.
All rights reserved.

EXCAVACION PELVIANA.

Todos sus diámetros miden 12,5 cm.

ESTRECHO INFERIOR.

Diámetro Transversal. **Mide 11 cm.**

Diámetro Antero-Posterior. **Mide 12,5 cm.**

tener presente que las partes blandas reducen estos diámetros.

RECUESTO ANATOMICO

➤ PELVIIS MATERNA

- La pelvis está constituida por cuatro huesos: el sacro, el cóccix y los dos coxales (fusión de íleon, isquion y pubis). Los dos coxales se unen por delante en la sínfisis del pubis, mientras que por detrás se articulan con las tres primeras vértebras sacras a nivel de las articulaciones sacroilíacas.
- La pelvis forma un ángulo de 90° y está dividida en 2 partes por la línea innominada: