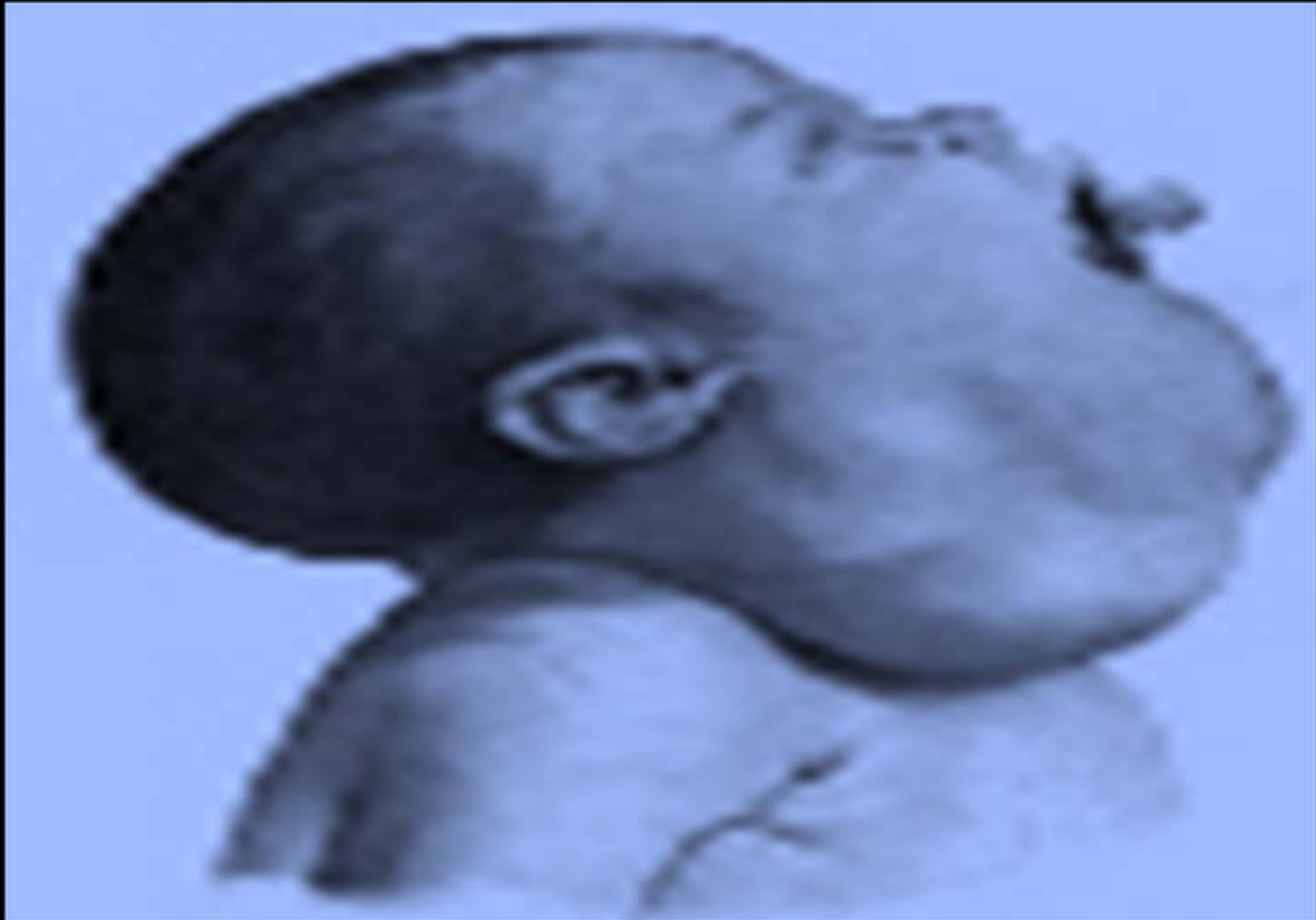

- ▣ Las anomalías fetales que afectan a la región cervical del feto (anencefalia, encefalocele, higroma quístico, bocio congénito, tortícolis fetal, etc.) son más frecuentes en la presentación de cara.

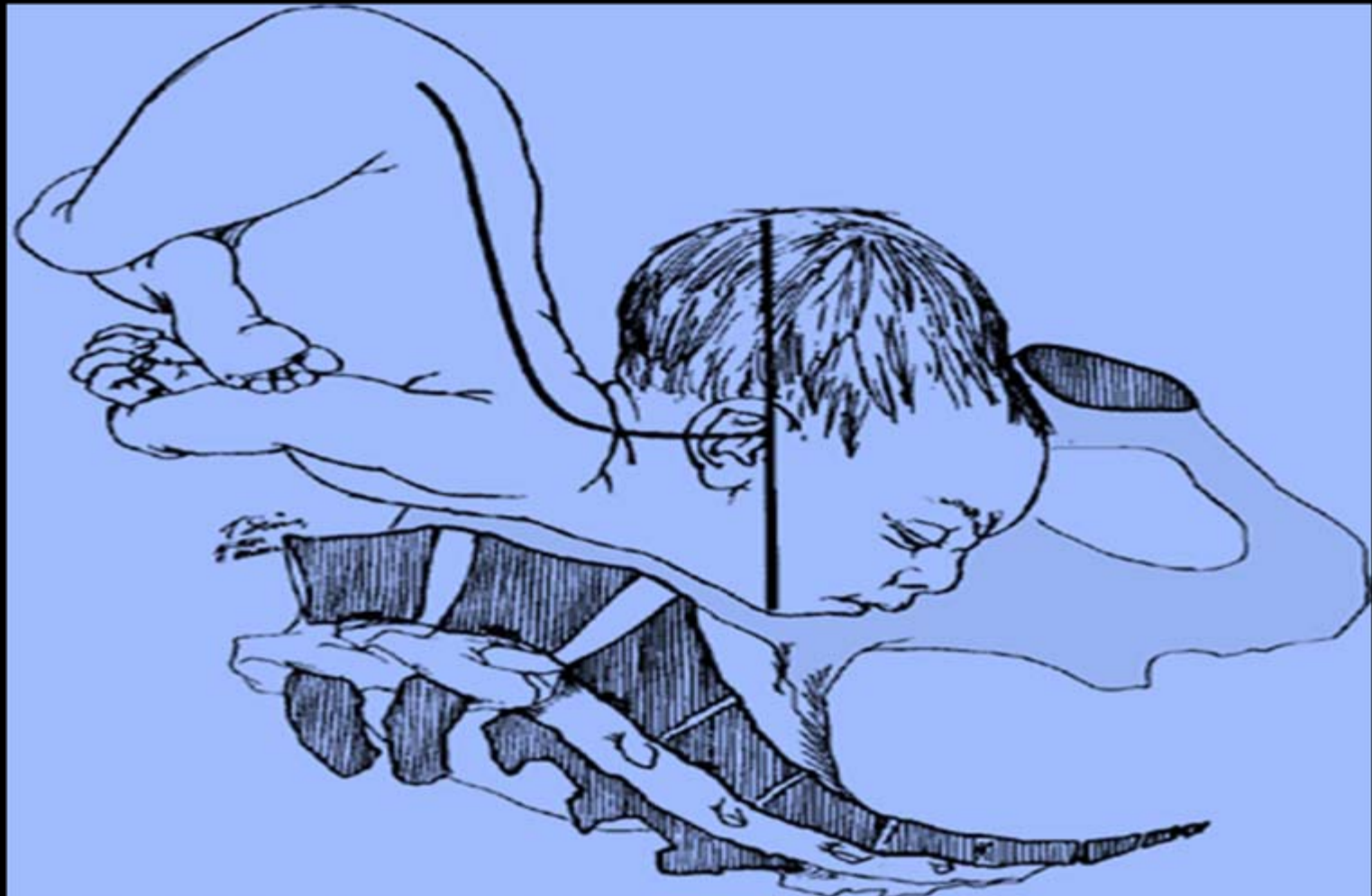
Deflexión primitiva de la cabeza fetal por un bocio congénito.



PRESENTACIÓN DE CARA

- ▣ **El punto guía de la presentación** es la línea mediofacial (desde la sutura frontal, pasando por la nariz y la boca hasta el mentón), que en la práctica clínica se identifica con el mentón.
- ▣ **El diámetro que ofrece la presentación es el submentobregmático (9,5 cm)**. tiene aproximadamente las mismas dimensiones que el **suboccipitobregmático** utilizado por las presentaciones cefálicas flexionadas

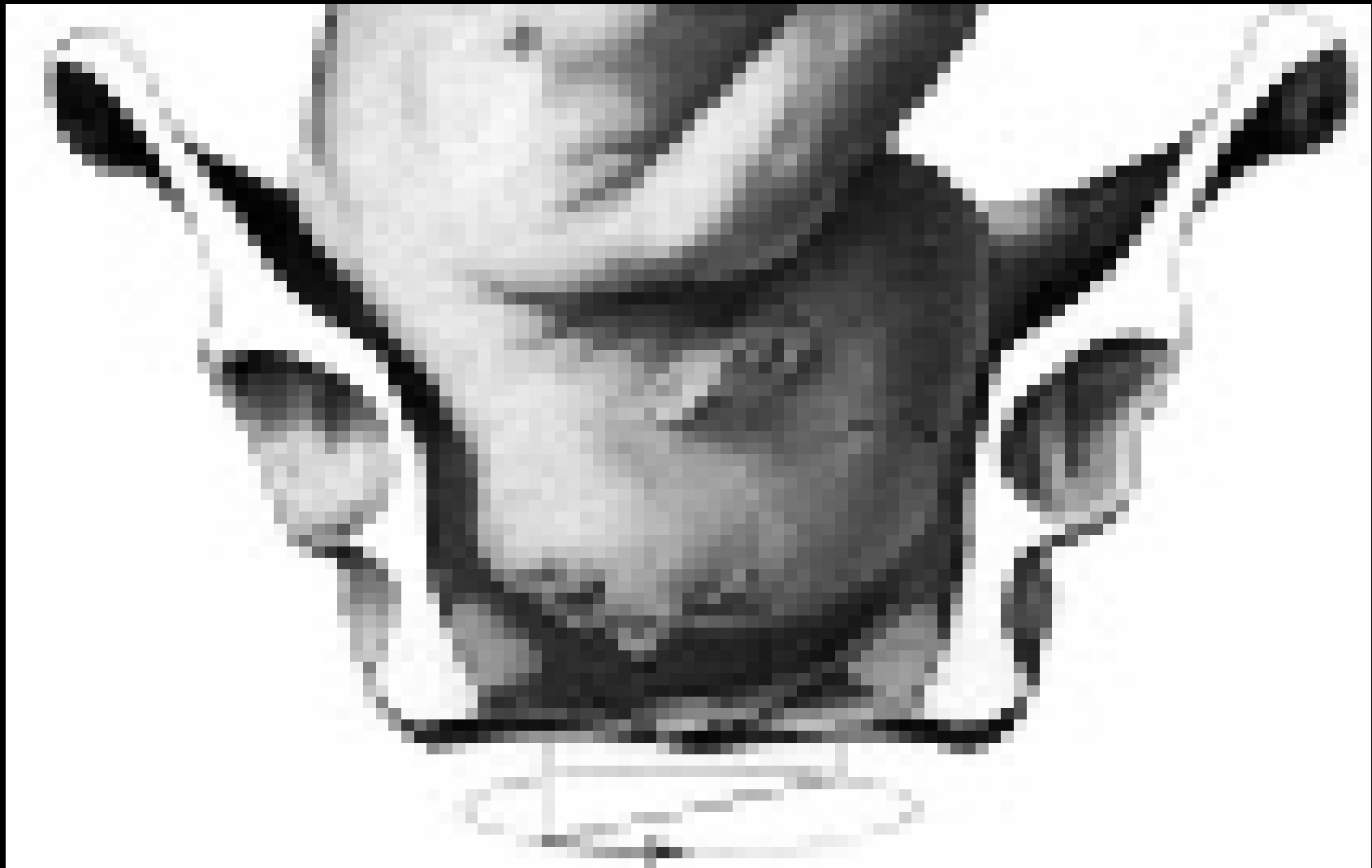Principales detalles al tacto Glabella , Nariz Boca ,
Mentón Diferenciar con Nalgas por signo de BECK



Mecanismo del parto

Evolución en posición mento anterior

1. El mentón está situado en uno de los cuadrantes anteriores de la pelvis.
2. El diámetro submentobregmático utiliza uno de los diámetros oblicuos de la pelvis.
3. El descenso de la presentación ocurre en esta posición.
4. Rotación interna. El mentón gira hacia delante 45° y se sitúa debajo de la sínfisis del pubis.

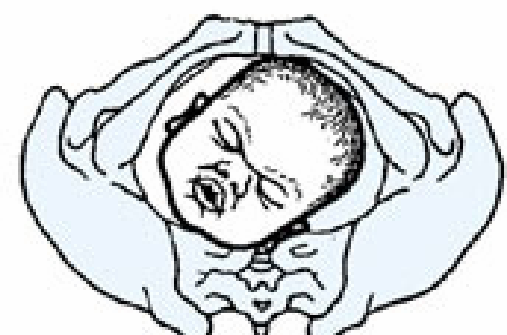
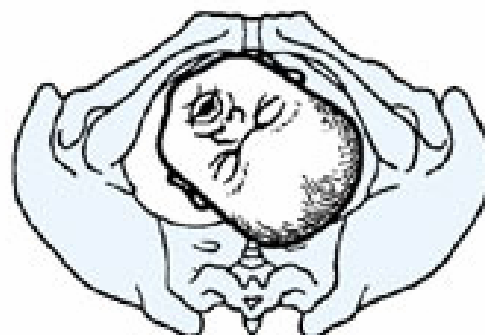
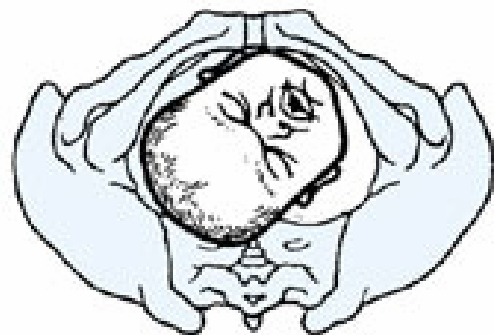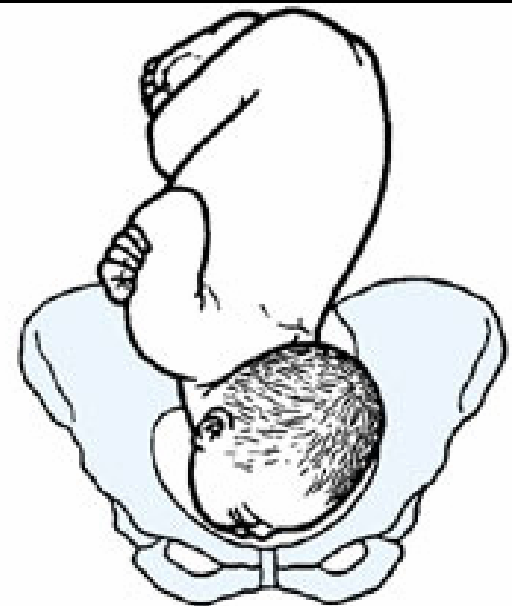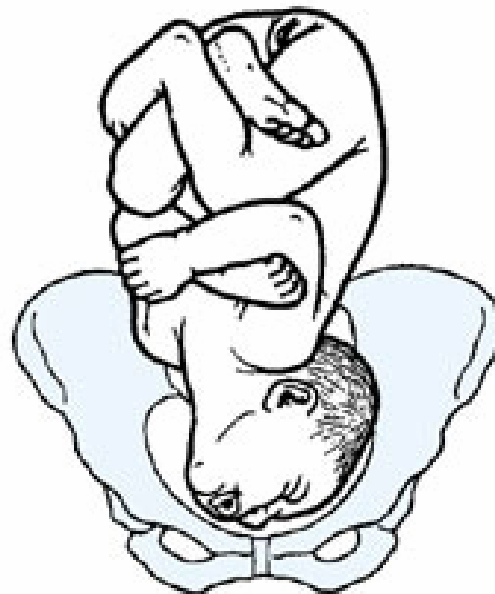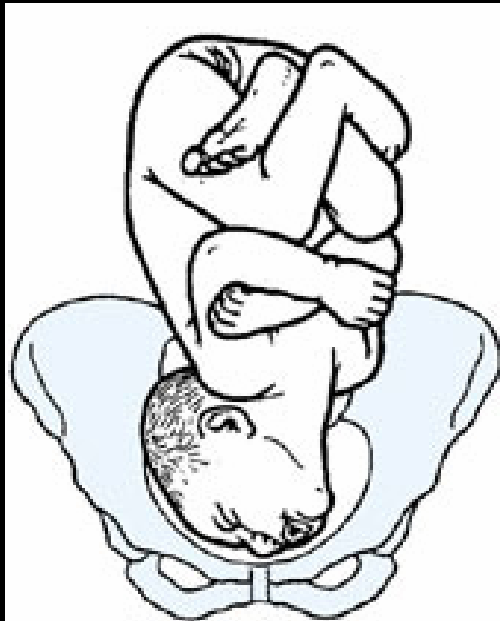


Mecanismo del parto

- ▣ El descenso de la presentación continúa hasta que el mentón se desprende por debajo del pubis .A continuación, por un movimiento de flexión de la cabeza se desprende la boca, la nariz, la frente, el sincipucio y el occipucio.
- ▣ La rotación externa y el desprendimiento de los hombros se realiza de la forma habitual.

Evolución en posición mentoposterior

- ▣ El mentón se sitúa en uno de los cuadrantes posteriores de la pelvis.
- ▣ El diámetro submentobregmático utiliza uno de los diámetros oblicuos de la pelvis. El descenso de la presentación ocurre en esta posición, pero suele ser lento y requiere la modelación del occipucio para que pueda pasar por la porción anterior del estrecho superior. Si el punto guía alcanza el suelo de la pelvis, se produce la rotación interna.

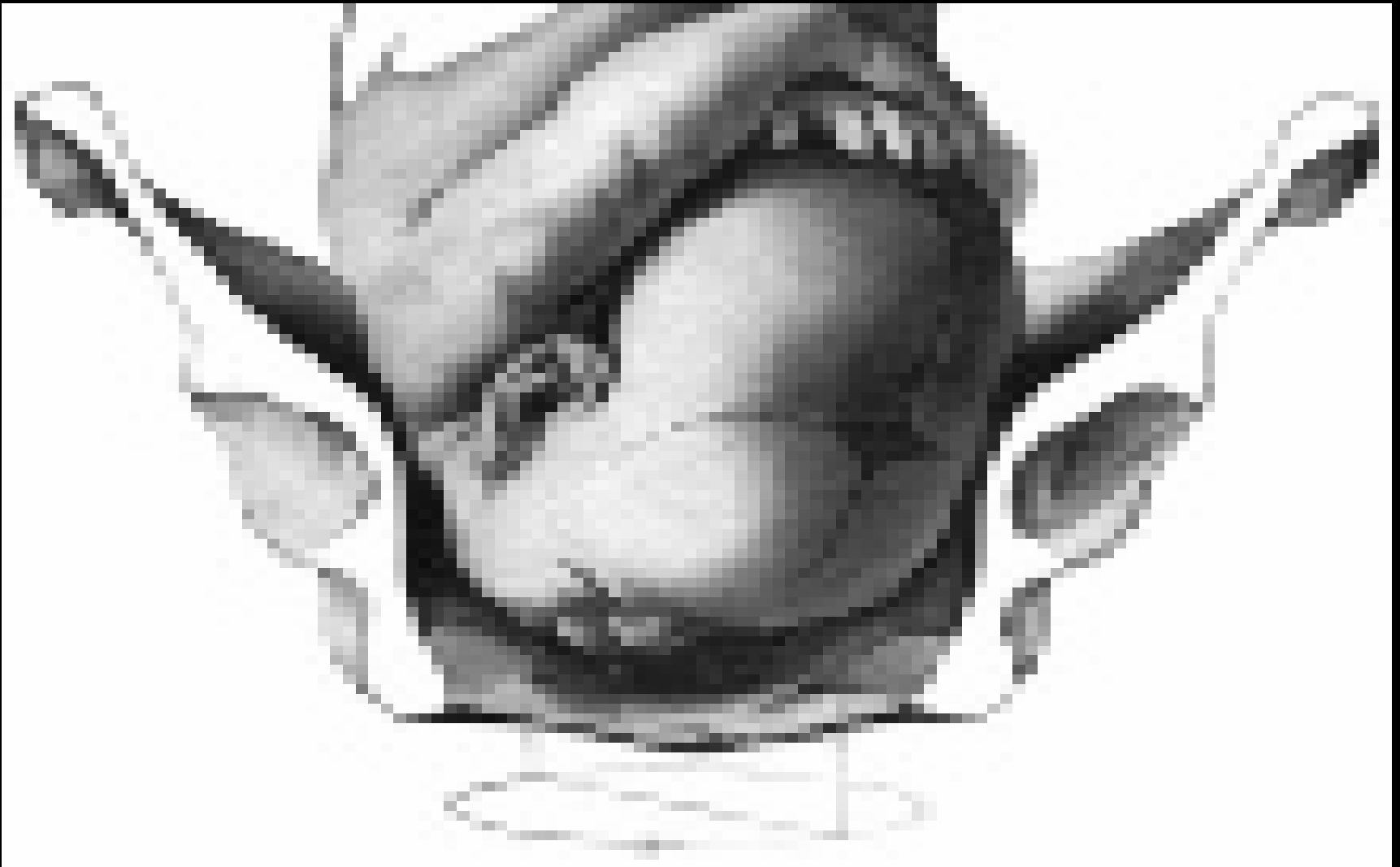


Left Mento -Anterior

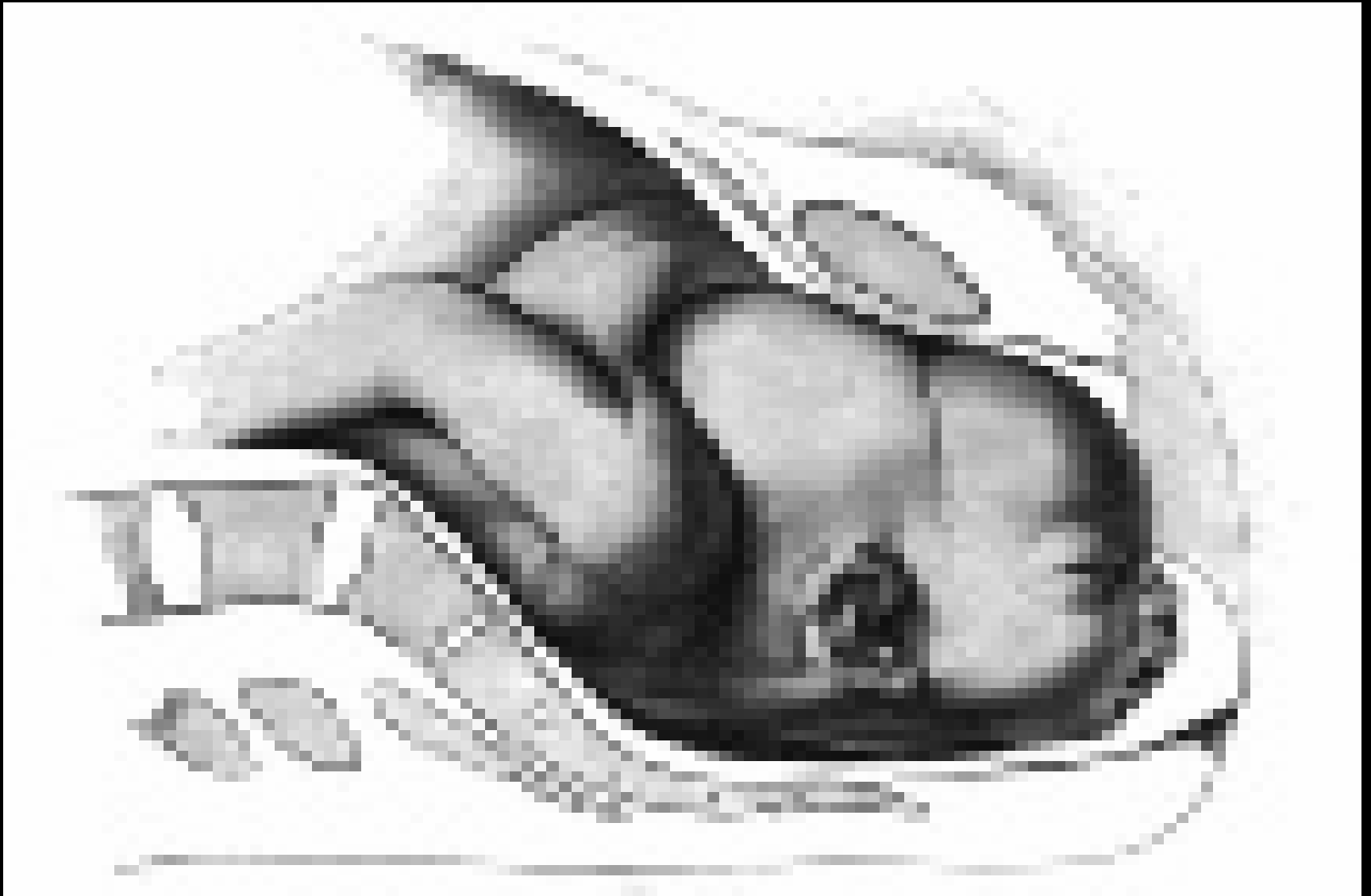
Right Mento -Anterior

Right Mento -Posterior

Rotación a mentoanterior: es la evolución favorable y ocurre en la mayor parte de los casos.



Rotación a mentoposterior: es la evolución desfavorable, aunque poco frecuente.



- ▣ **La presentación rota 45° hacia el sacro, situándose el diámetro de la presentación en relación con el diámetro anteroposterior de la pelvis. En esta situación es imposible que el parto progrese con un feto maduro, ya que no puede ocurrir una deflexión mayor para atravesar el canal curvo del parto.**