

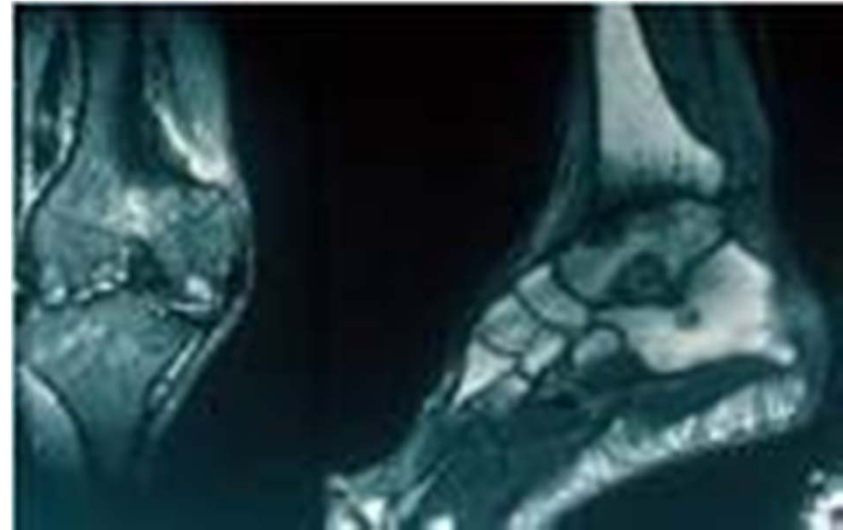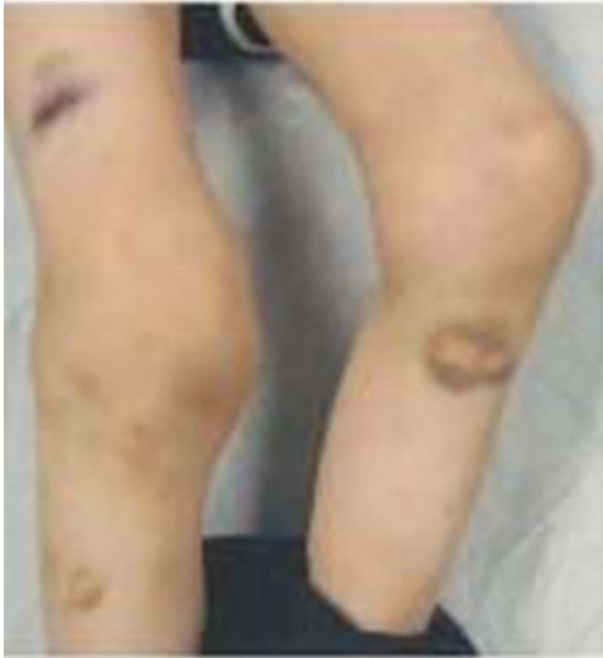SINDROME de INFLAMACION ARTICULAR

PROF ROBERTO R LARREA FABRA

2da Parte

HEMOFILIA HEMARTROSIS

RMN



**EXTRA ARTICULARES:
DIATESIS HEMORRAGICA**

POLIARTICULAR

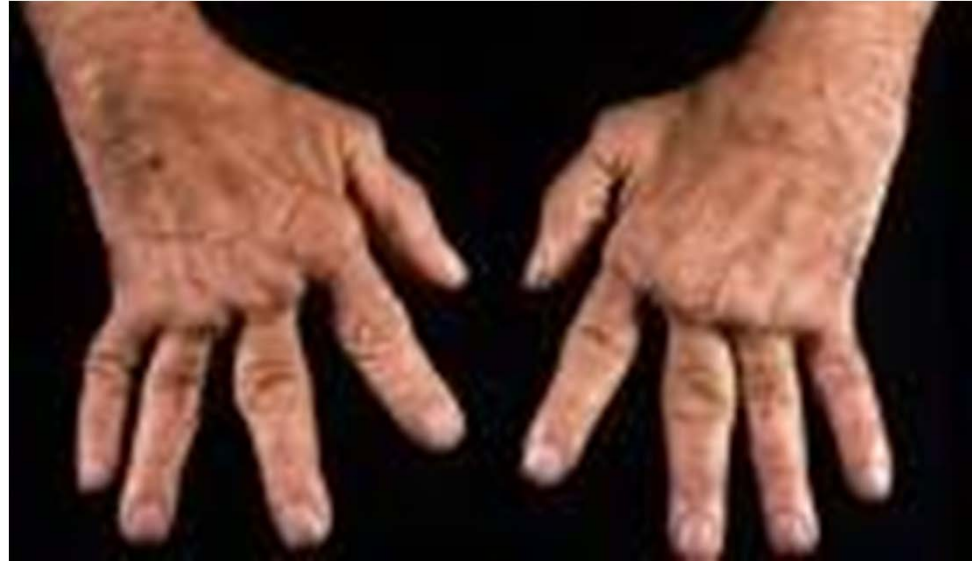SIMETRICA

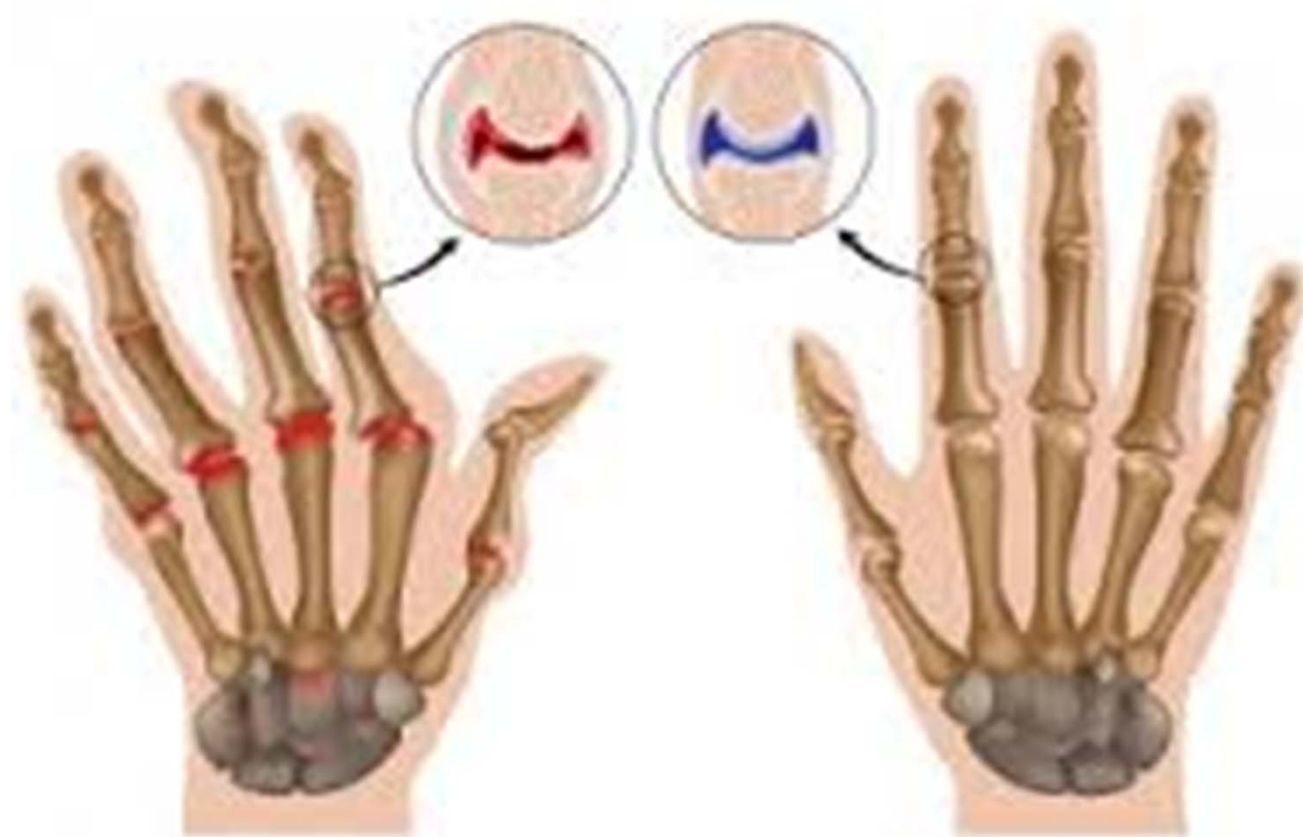**PEQUENAS
ARTICULACIONES**

CRONICA INSIDIOSA

RIGIDEZ MATINAL

**ARTRITIS
REUMATOIDE**

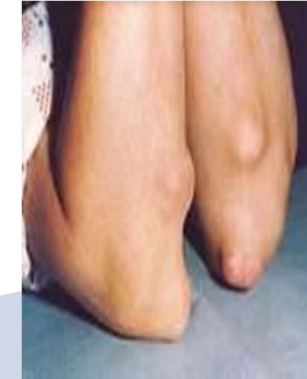
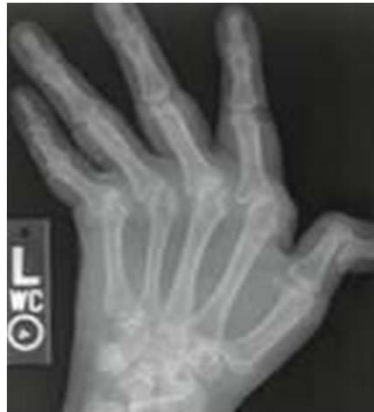


Artritis reumatoide

Normal

ARTRITIS REUMATOIDE



RADIOLOGIA

Inflamación y proliferación sinovial

Subluxación articular

Adelgazamiento del Cartílago Articular

Estrechamiento de la Interlinea Articular

Imágenes Geodicas o Lacunares Oseas

EXTRA ARTICULARES:

NODULOS SUBCUTANEOS PULMONARES ARTERITIS CORONARIA

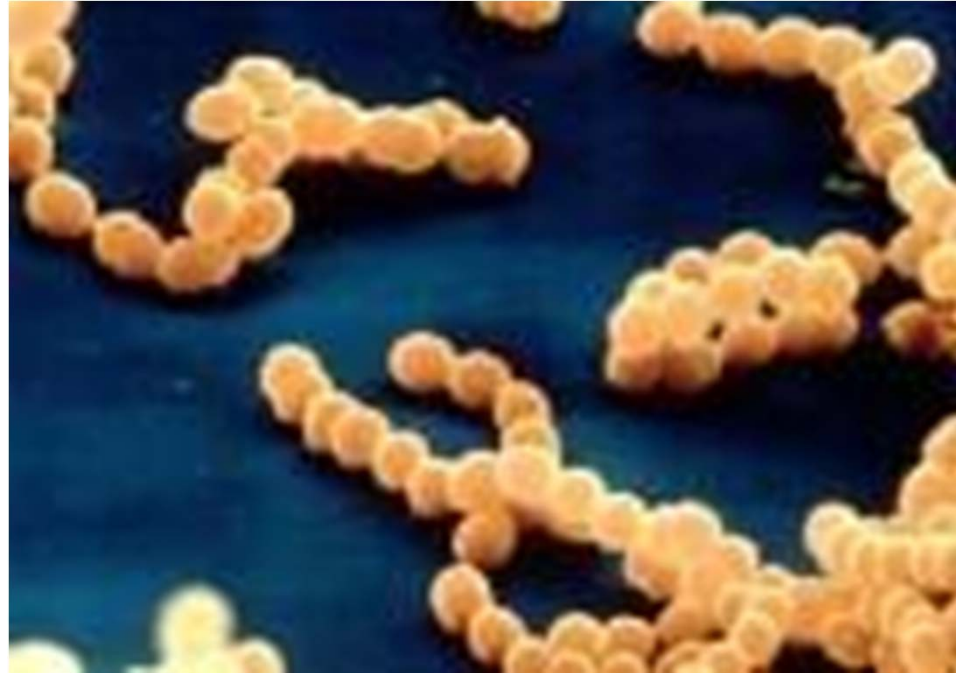OLIGOARTICULAR

MIGRATORIA

ASIMÉTRICA

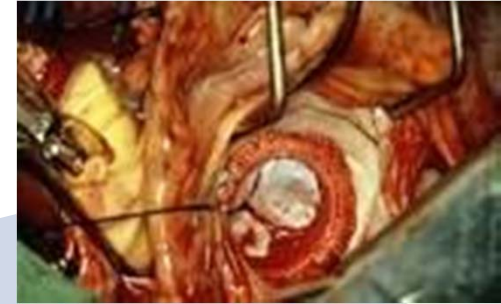
**GRANDES
ARTICULACIONES**

AGUDA



**ARTRITIS
FIEBRE REUMÁTICA**

ARTRITIS FIEBRE REUMATICA



DIAGNOSTICO

Criterios Mayores y Menores
Jones

“CACEN FIERAS”

ETIOLOGIA

Hipersensibilidad
Cruzada Estreptococo
beta Hemolítico
Grupo A

EXTRA ARTICULARES:

CARDITIS COREA ERITEMA MARGINADO NODULOS SUBCUTANEOS

TUBERCULOSIS ESPINAL



Gracias por su Atención