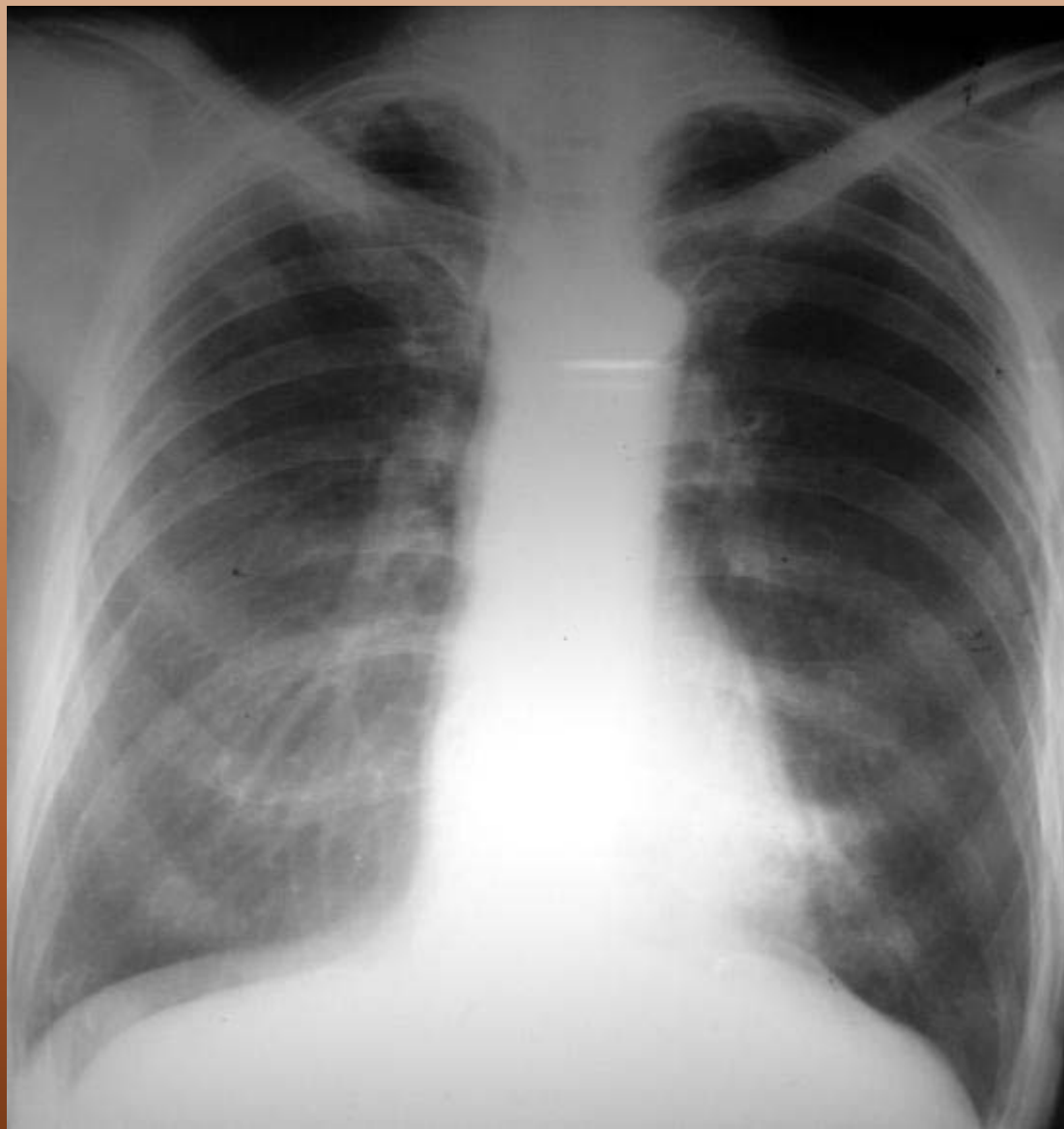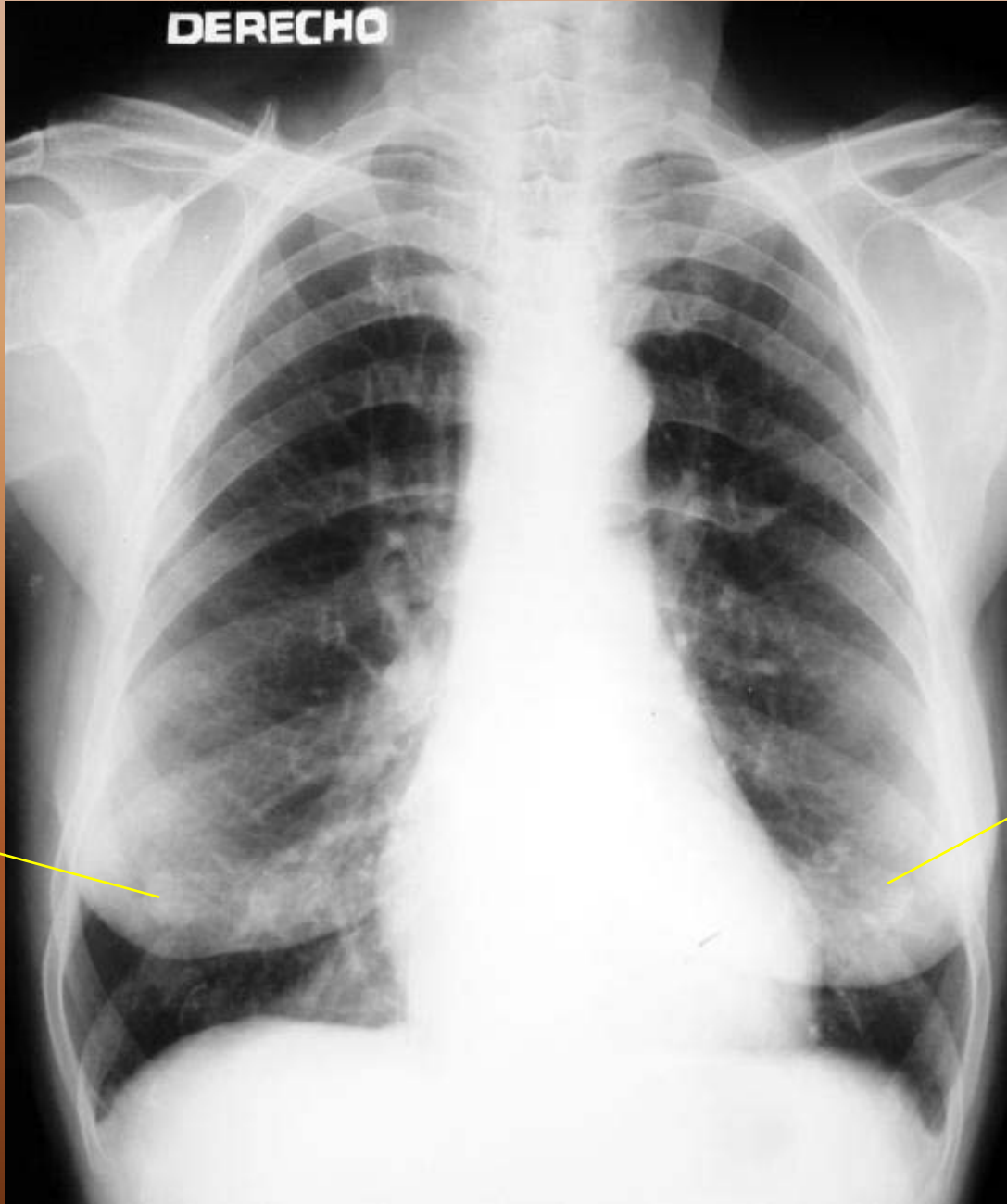


Tórax respirado.



Las partes blandas.

DERECHO



Pezones.

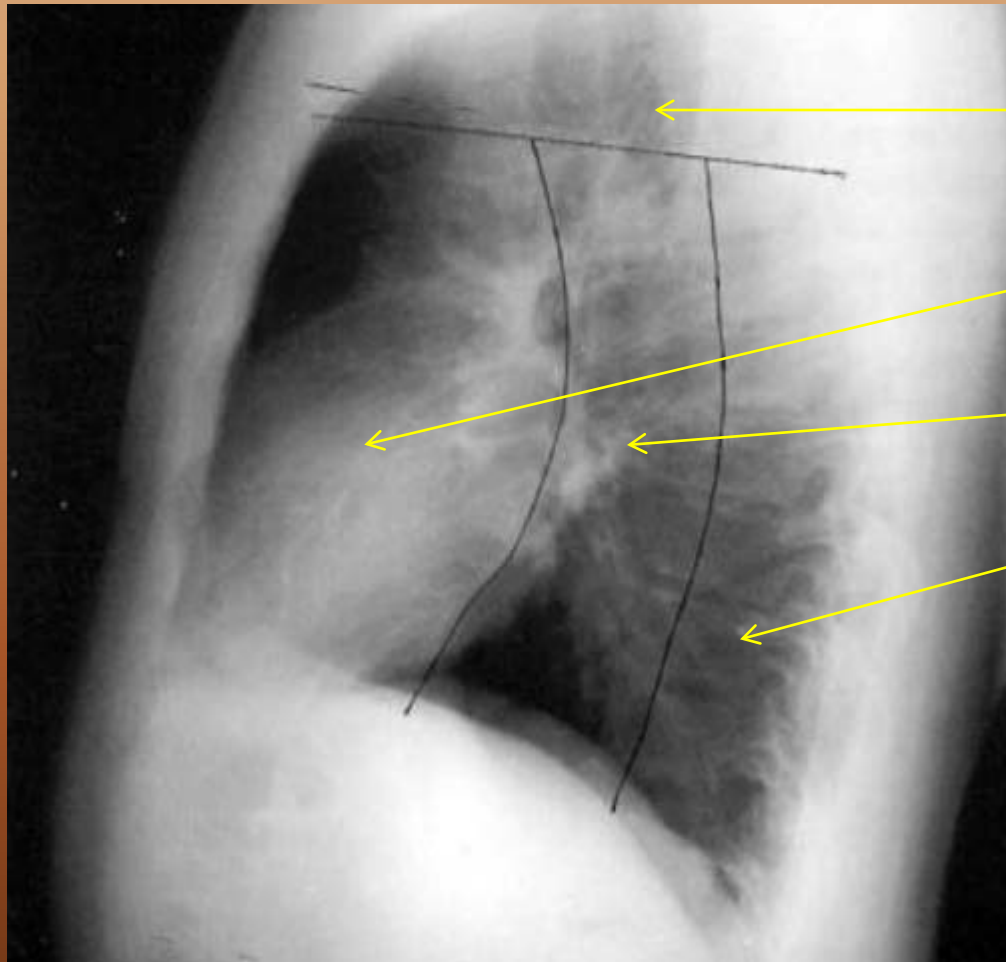
Pezones.

Mediastino

Puede ser definido como el espacio extrapleural comprendido entre ambos pulmones que limita.

- ✓ *Lateralmente: con la pleura parietal medial.*
- ✓ *Por delante: con el esternón.*
- ✓ *Por detrás: las vertebrae dorsales y los arcos posteriores de las costillas.*
- ✓ *Por debajo: el diafragma.*
- ✓ *Por arriba: istmo torácico.*

División compartimental del mediastino

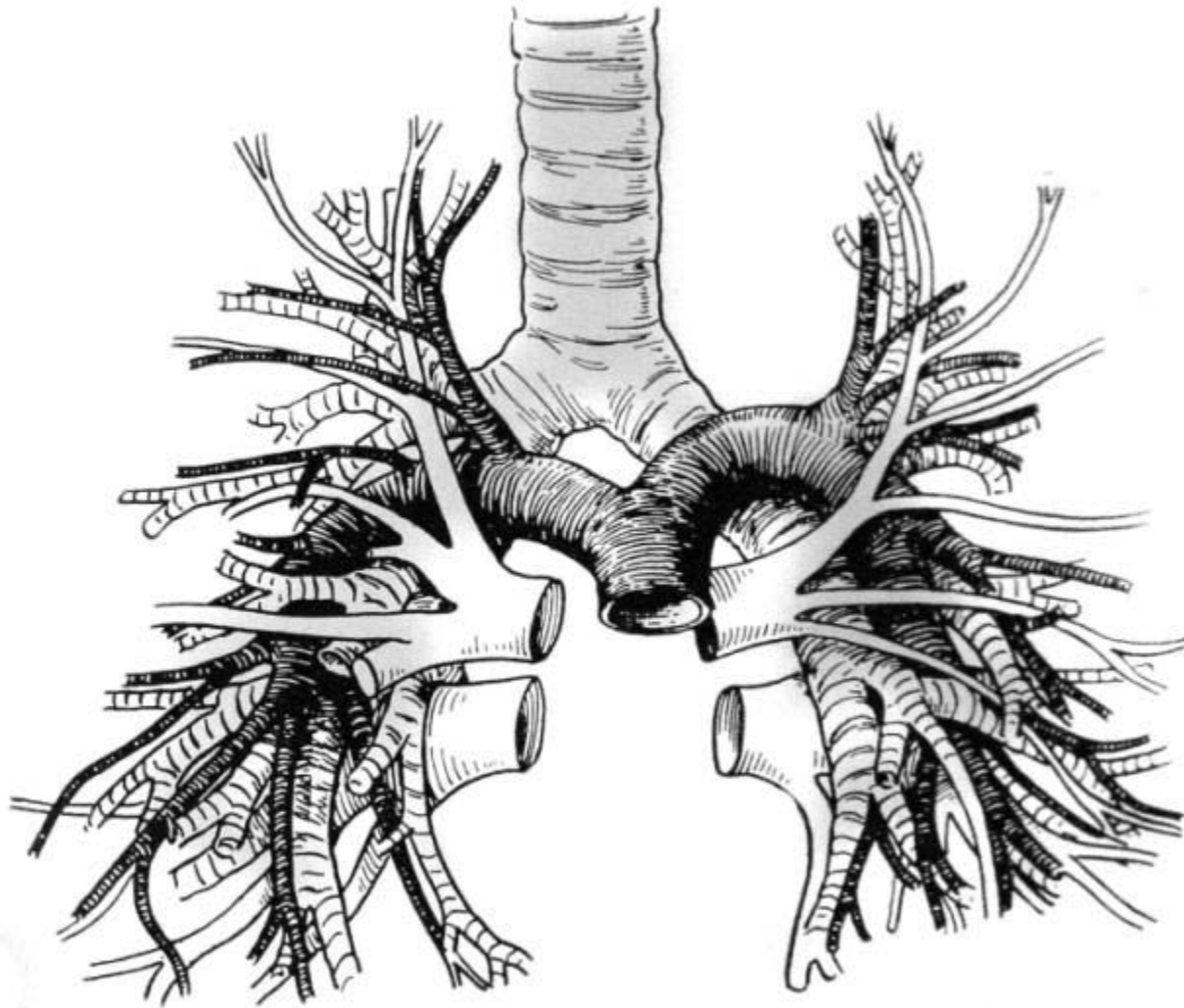


Mediastino superior

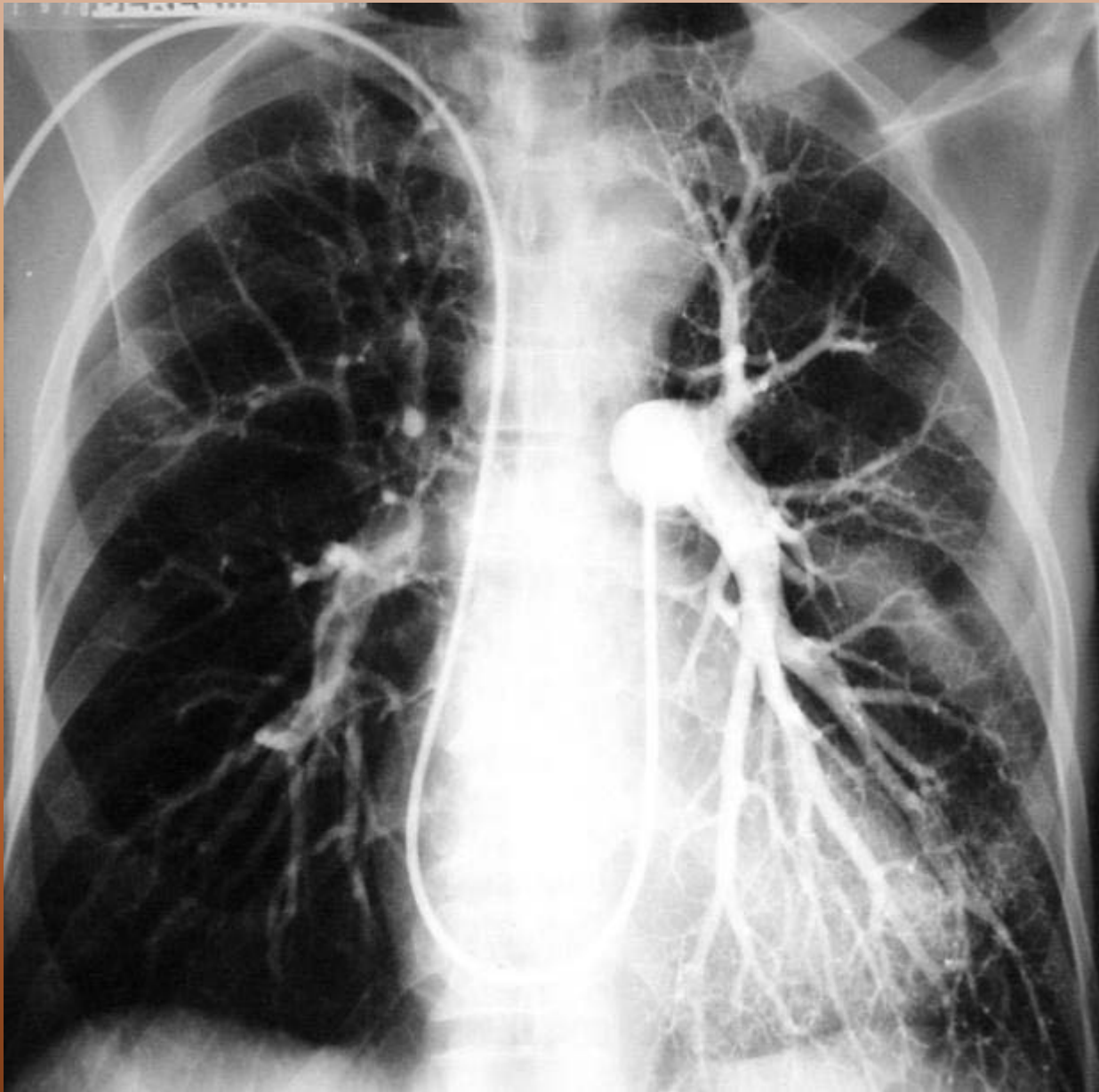Mediastino anterior

Mediastino medio

Mediastino posterior

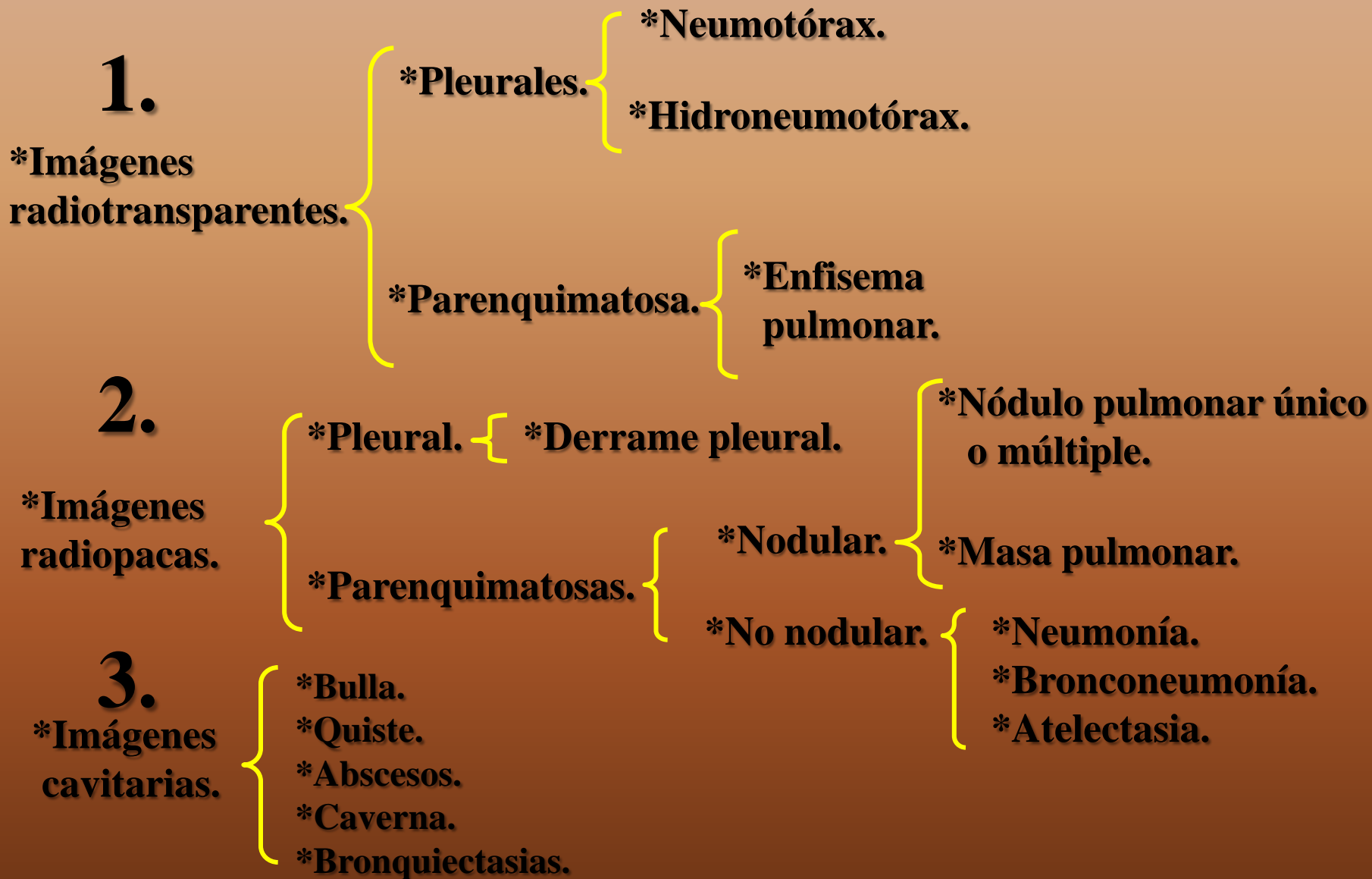

Bronquios, arterias y venas.



El hilio pulmonar es puramente vascular.

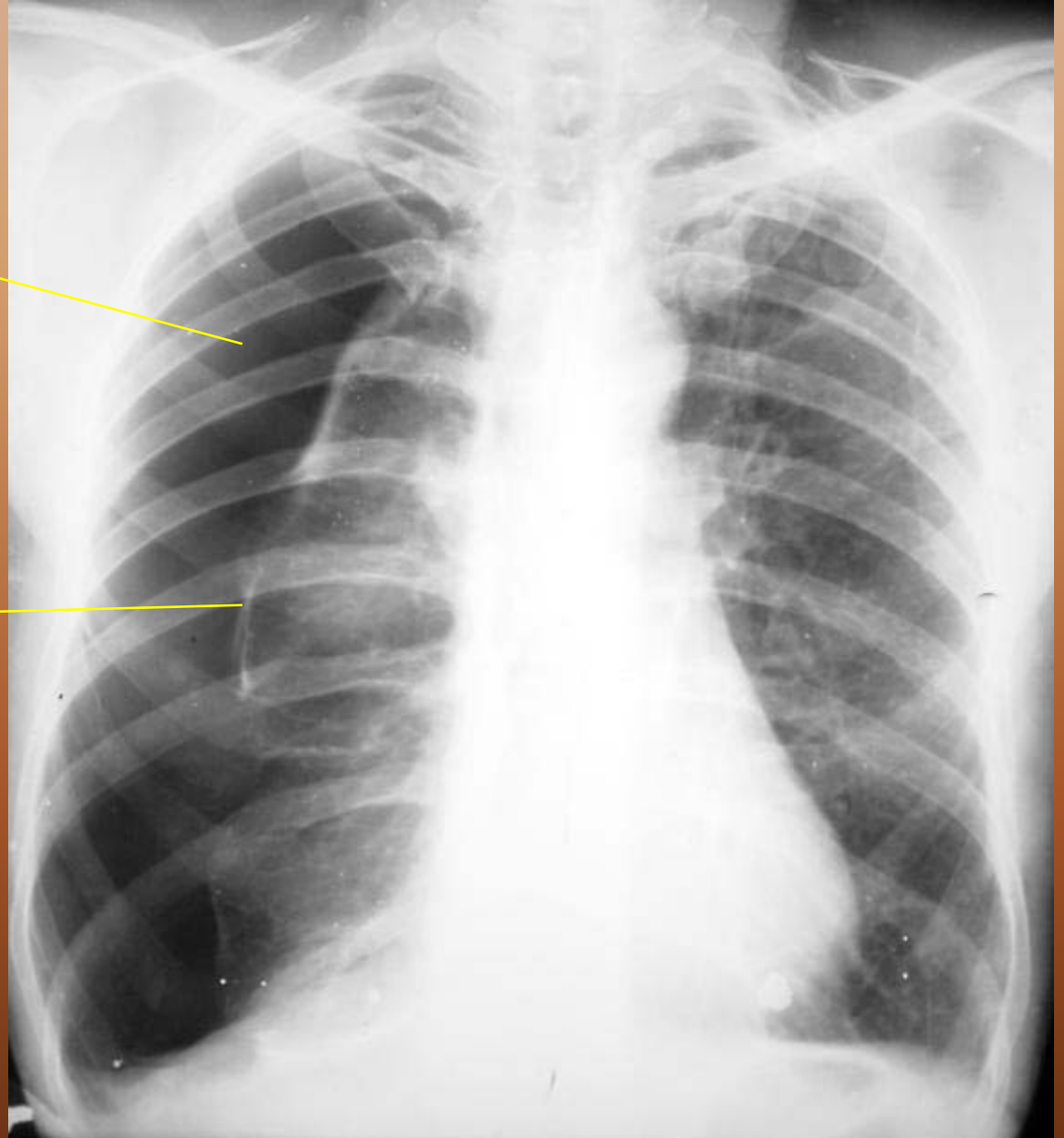
Imágenes patológicas del A.R



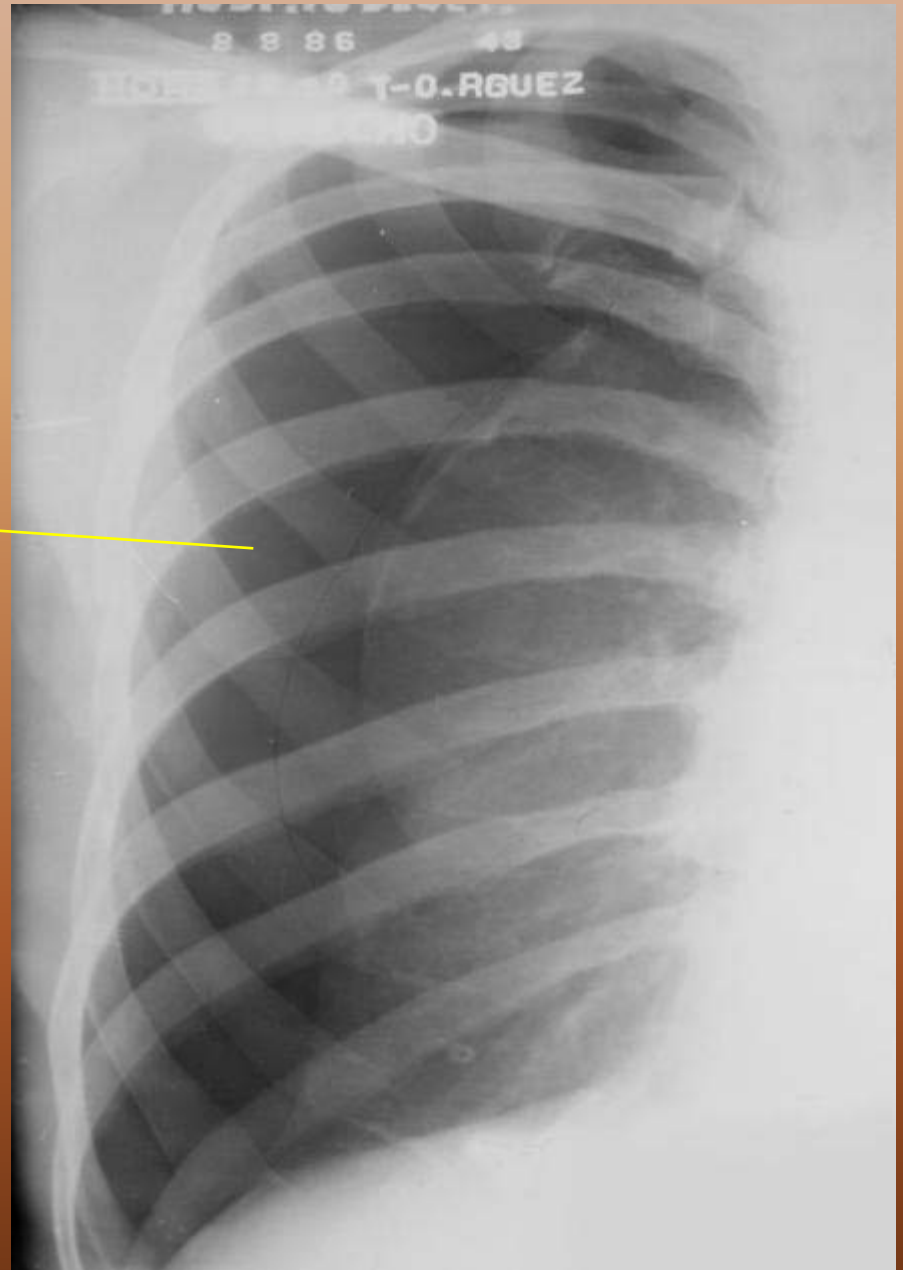
Neumotórax.

**Radiotransparencia
sin trama
pulmonar.**

**Camiseta
Pleural.**



Neumotórax.



Neumotórax.

