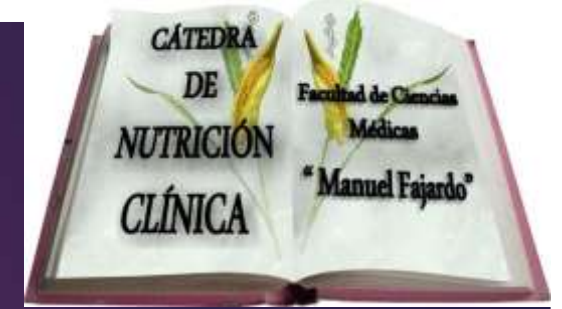



**INSTITUTO DE NEUROLOGIA Y NEUROCIROLOGIA.**  
**Grupo de Apoyo Nutricional**  
**y**  
**Cátedra de Nutrición Clínica**  
**Facultad de Ciencias Médicas "Manuel Fajardo"**



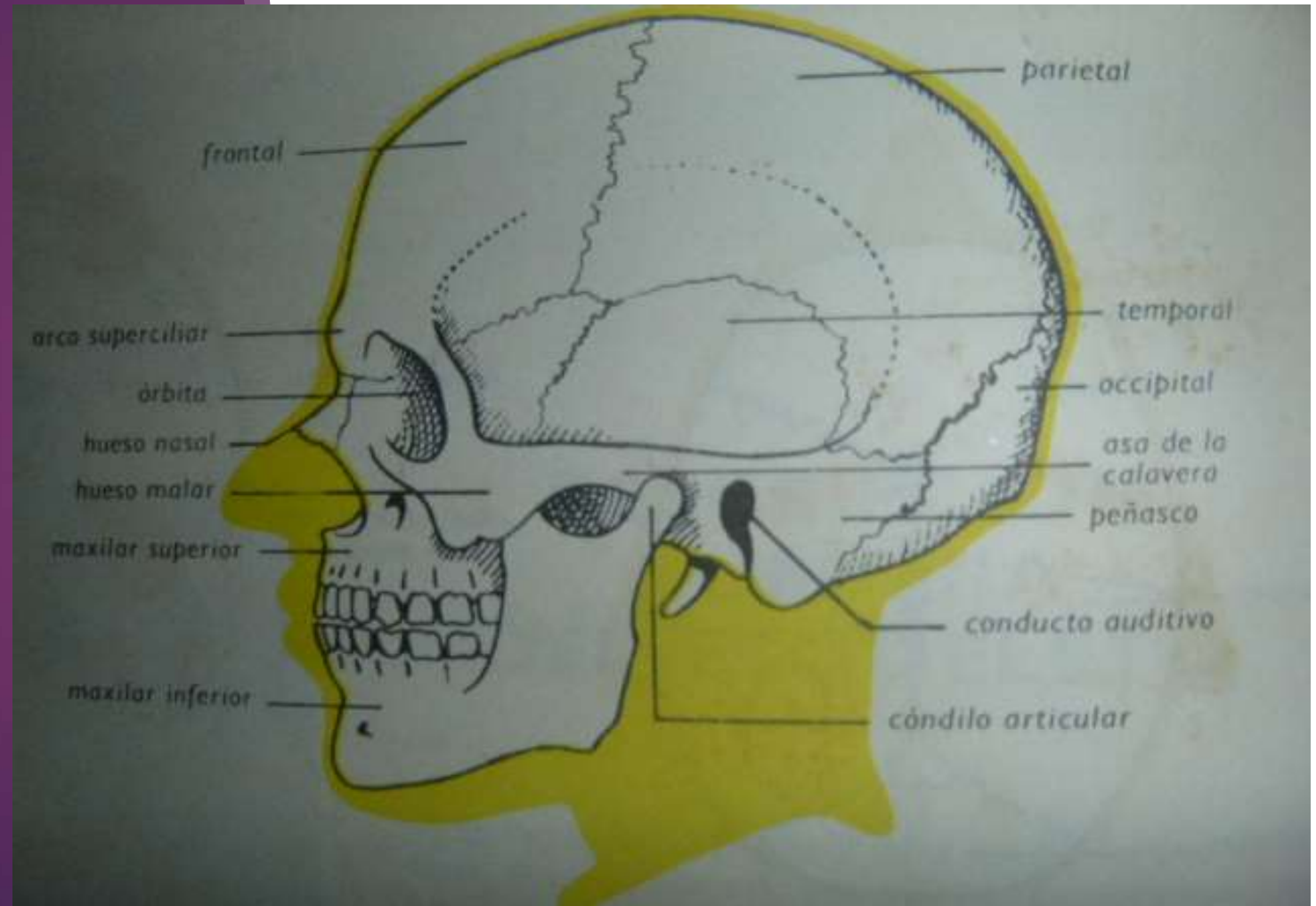
**Curso provincial de Nutrición Clínica. 2015.**  
**"Antropometría para la nutrición clínica".**

**Tema 1: Elementos de anatomía humana.**

**DRA. CM LIGIA M MARCOS**

# La cabeza

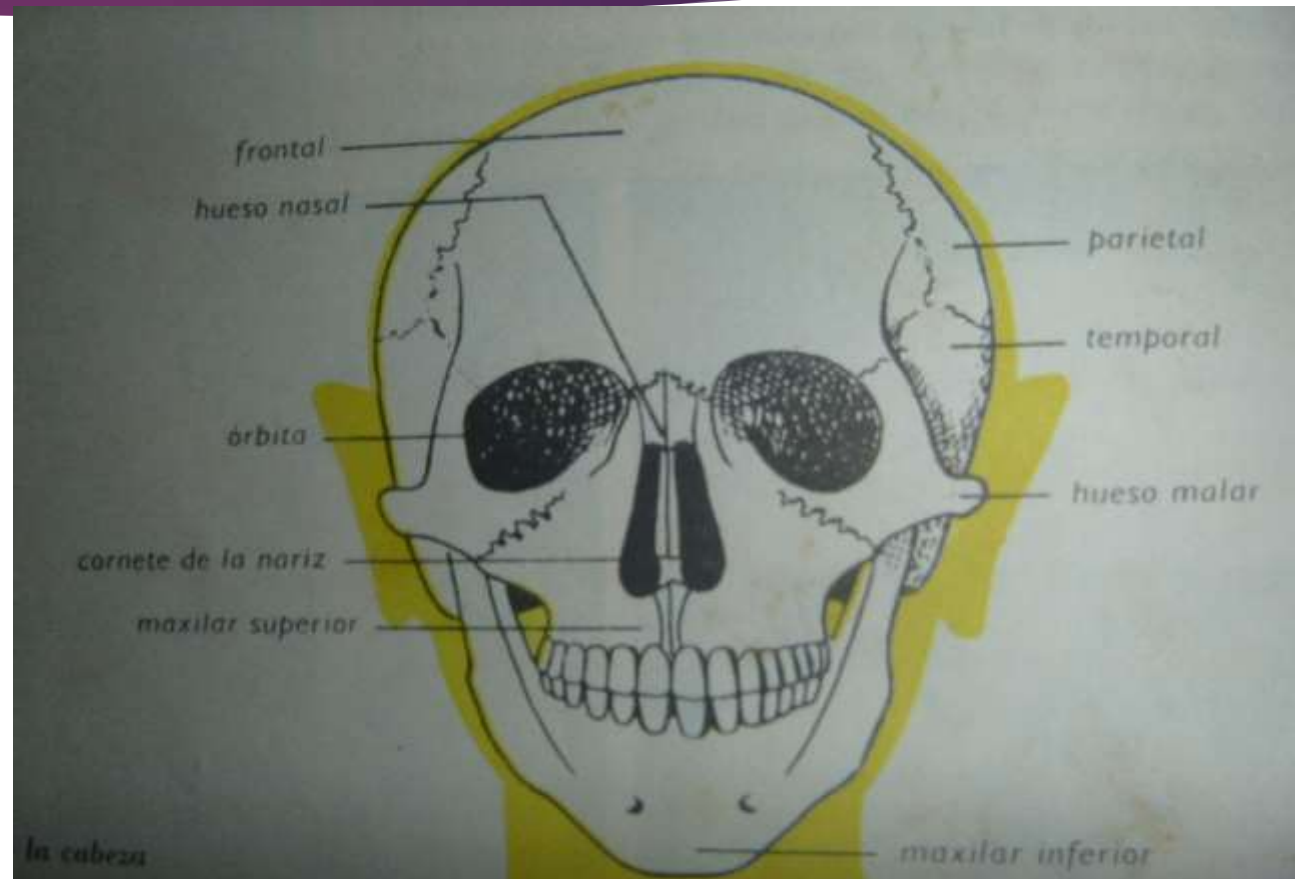
PARTE SUPERIOR O CEFÁLICA  
DEL CUERPO Y ESTÁ  
FORMADA POR CRÁNEO Y  
CARA.



# Hueso frontal

Hueso plano, impar, central y simétrico en forma de concha, con:

- ▶ Tres caras: anterior, posterior e inferior
- ▶ Tres bordes: anterior, superior y posterior.



# Hueso occipital

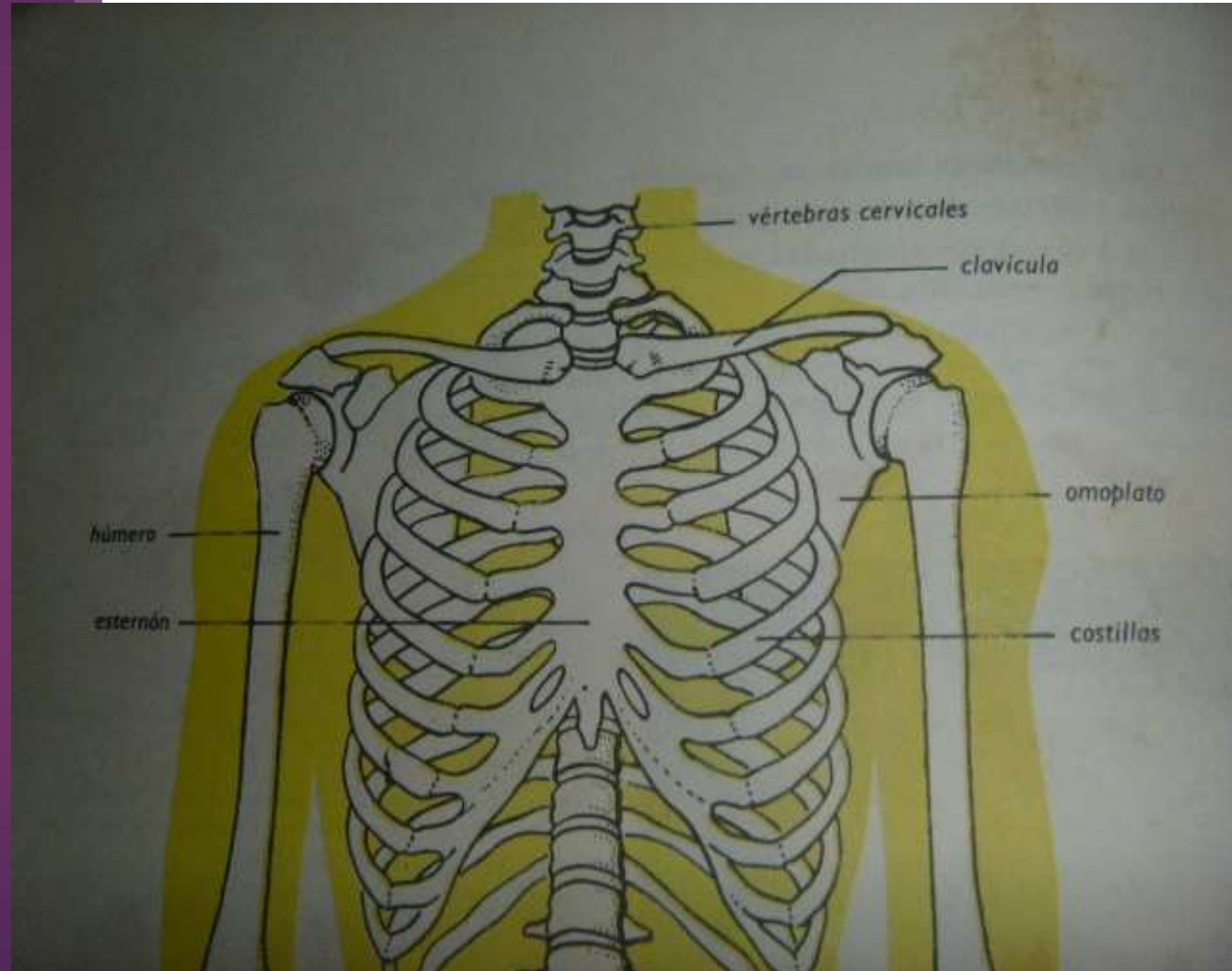
Hueso único, plano, central y simétrico de forma irregularmente romboidal, con

- ▶ Dos caras: posteroinferior y anterosuperior
- ▶ Cuatro bordes
- ▶ Cuatro ángulos

# El hombro

PARTE SUPERIOR DEL TÓRAX,  
A AMBOS LADOS Y ESTÁ  
FORMADO POR LOS HUESOS:

- CLAVÍCULA
- OMÓPLATO (ESCÁPULA)
- HÚMERO



# Clavícula:

Hueso largo, en pares y simétricos, en forma de S alargada con 2 curvaturas, interna y externa. Situados en la parte superior del tórax y en el hombro, entre el esternón y el omóplato, con los que se articula.

# Omóplato o escápula

Hueso par, plano , delgado u compacto y de forma triangulas, con:

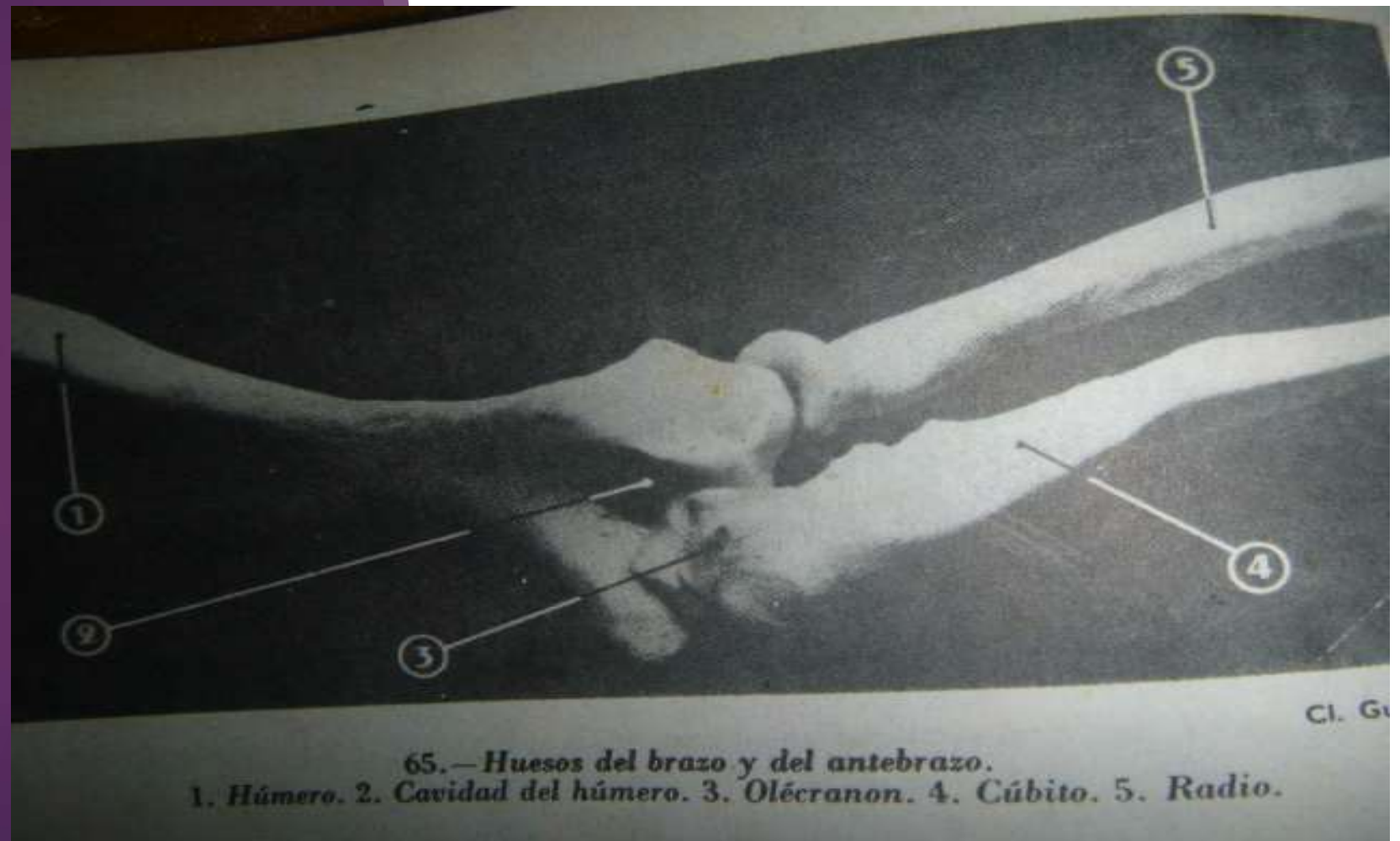- ▶ Dos caras, anterior y posterior
- ▶ Tres bordes, superior , interno y externo
- ▶ Tres ángulos, superior, anterior e inferior

# Acromion

- ▶ Apófisis triangular del omóplato que se articula con la extremidad externa de la clavícula.
- ▶ Acro: prefijo griego (ακρον) que significa relación con extremidad, cima o punta.



# El codo



# El cúbito

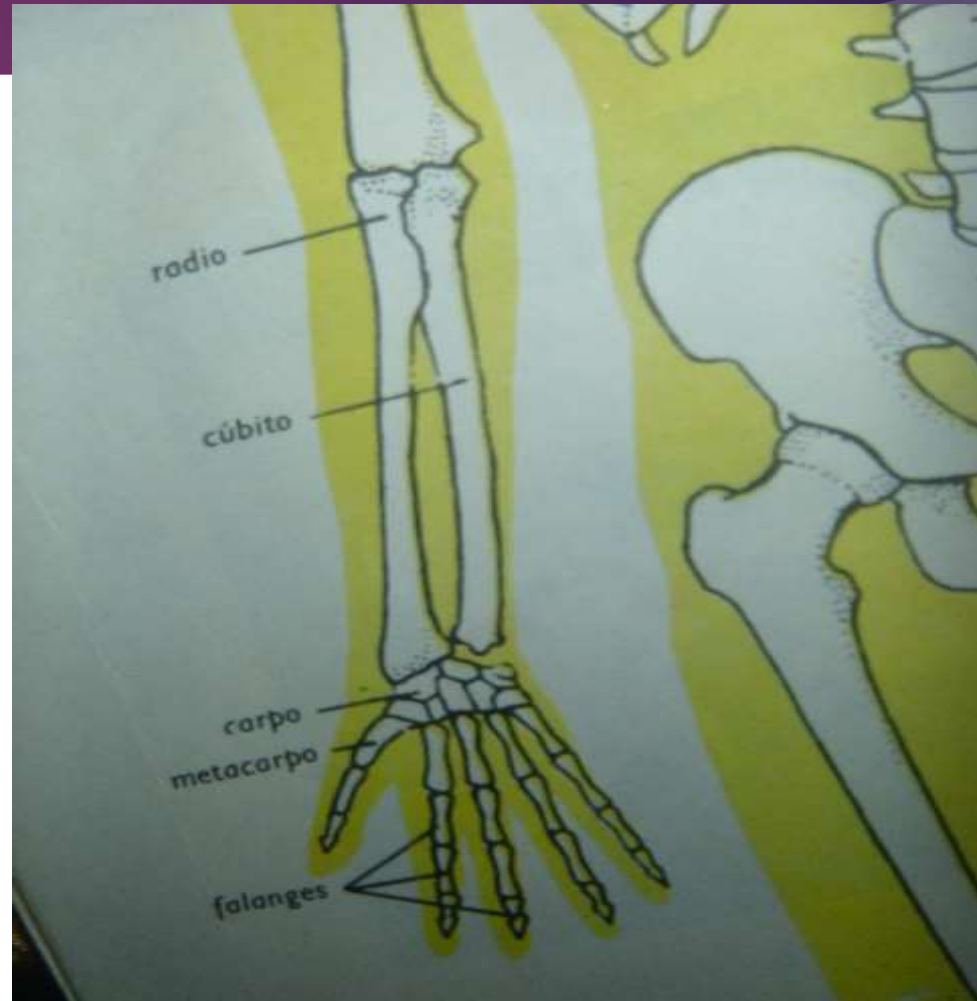
Hueso largo , par , asimétrico e irregular, con un cuerpo prismático triangular con:

- ▶ Tres caras: anterior, posterior e inferior
- ▶ Tres bordes: anterior, posterior y externo
- ▶ Dos extremos: superior e inferior o cabeza

Se articula:

En su parte superior con el húmero y el radio

En su extremo inferior con el radio el piramidal del carpo

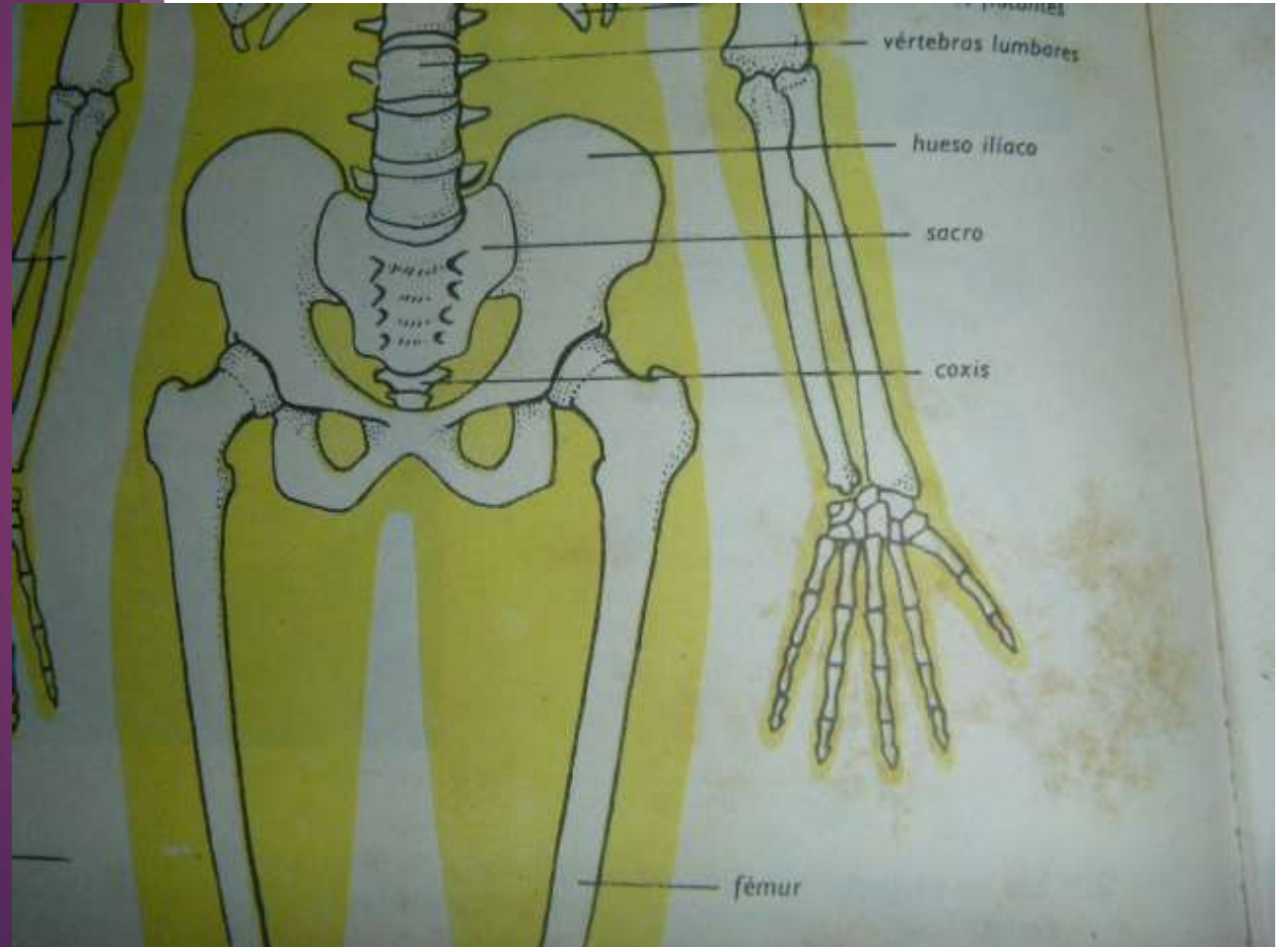


# olécranon

- ▶ Apófisis gruesa curva, del extremo superior del cúbito

# La cadera

REGIÓN LATERAL DE LA PELVIS . EXTREMO SUPERIOR DEL MIEMBRO INFERIOR.



# Hueso iliaco (iliacus) o coxal

Hueso par, esponjoso en forma de cuadrilátero irregular, compuesto de tres porciones: ilion , pubis e isquion.

Tiene:

- ▶ dos caras: interna y externa
- ▶ Cuatro bordes: superior, inferior, anterior y posterior
- ▶ Cuatro ángulos o espinas:

Situación : en la cadera y se articula con el sacro por detrás y con iliaco opuesto por delante y así forma la pelvis ósea. Por debajo se articula con la cabeza del fémur

Gracias